Sonder-Abdruck aus
„Journal für Psychologie und Neurologie"
Band II, 1903.
Verlag von Johann Ambrosius Barth in Leipzig.

9

Aus dem neurobiologischen Laboratorium der Universität Berlin.

Beiträge zur histologischen Lokalisation der Grosshirnrinde.

Erste Mitteilung:

Die Regio Rolandica.[1])

(9 Tafeln.)

Von

K. Brodmann.

Als eine seiner nächsten Aufgaben betrachtet das neurobiologische Institut die topographische Bearbeitung der Großhirnrinde des Menschen im gesunden Zustande sowohl hinsichtlich ihres Faseraufbaues wie ihrer feineren Zellarchitektur in den verschiedenen Abschnitten der Großhirnoberfläche. Die Erledigung dieser Aufgabe geht im Institut parallel mit der Erforschung der langen Faserbahnen des Großhirns[2]), und soll in Verbindung mit den Resultaten der letzteren unter Umständen späterhin die Grundlage liefern zu einer natürlichen Einteilung der Großhirnrinde auf Grund struktureller Eigentümlichkeiten.

Bei der Stellung dieser Aufgabe leitete uns der Gedanke, daß wir über die Gesamtorganisation des menschlichen Großhirns kaum in den prinzipiell wichtigsten Grundlinien etwas wissen, geschweige denn, daß wir ausreichende strukturelle Anhaltspunkte für eine anatomische Lokalisation funktioneller kortikaler Centren besitzen. „Wir sind", schreibt ein Kenner des Großhirns und seiner Funktionen wie Monakow[3]), „weit davon entfernt, von den hier in Frage kommenden Verrichtungen (Sinnesperceptionen) die Einzelbestandteile so zu zergliedern, daß die Funktionskomponenten auch nur einigermaßen den bis jetzt bekannten architektonischen Verbänden angepaßt werden können und gleichsam „anatomiereif" werden. Und dabei ist auch heute die Entwickelungsphase der Lokalisationslehre noch nicht überwunden, in welcher man ohne ernstere Bedenken von der Lokalisation von optischen, taktilen, akustischen und anderen Vorstellungen, resp. von Erinnerungsbildern von solchen, die in diesen und jenen Windungen deponiert seien, spricht, und wo man sogar höhere psychische Funktionen in umschriebene Windungsgruppen (Associationscentren von Flechsig) verlegt, während doch schon die einfache Überlegung lehrt, daß psychische Geschehnisse, selbst auf der niedrigsten Stufe, aus sehr differenten Faktoren bestehen, aus Faktoren, deren anatomische Repräsentanten als in der ganzen Rindenoberfläche zerstreut gelegen angenommen werden müssen."

---

[1]) Vorgetragen auf der Jahresversammlung des Vereins deutscher Irrenärzte in Jena (21. bis 22. April 1903).

[2]) Vgl. Neurobiologische Arbeiten, herausgegeben von O. Vogt. I. Band. 1. Lieferung. Zur Erforschung der Hirnfaserung von O. u. C. Vogt.

[3]) Monakow. Uber den gegenwärtigen Stand der Frage nach der Lokalisation im Großhirn. Separatabdruck aus „Ergebnisse der Physiologie". Erster Jahrgang 1902.

Erschwerend für eine Verständigung auf diesem Gebiete und für eine Lösung der noch schwebenden allereinfachsten lokalisatorischen Probleme wirkt der Umstand, daß die durch experimentell anatomische Methoden gewonnenen kortikalen Abgrenzungen von Centren mit den Ergebnissen physiologisch-experimenteller Forschung sich nicht immer decken oder sogar in Widerspruch stehen. Man wird also darauf bedacht sein müssen, auf anderem Wege den Lokalisationsbestrebungen zu Hilfe zu kommen. In erster Linie muß hierbei die normale und vergleichende histologische Topographie, sowie das Studium der Histogenese der Großhirnrinde herangezogen werden. Es wird sich hier zunächst darum handeln, festzustellen, inwieweit einzelne Rindenfelder in ihrem histologischen Bau solche typische Verschiedenheiten erkennen lassen, daß darauf eine Lokalisation gegründet werden kann, mit anderen Worten, um die Frage, ob es möglich ist, histologisch oder histogenetisch umschriebene Bezirke in der Hirnrinde durch ihren differenten Bau scharf abzugrenzen und vielleicht diese histologischen Felder mit funktionellen Centren in Beziehung zu bringen.

Bei dem Studium dieser Frage ist aus Gründen der Technik die Untersuchung des Faserbaues zu trennen von derjenigen der Zellarchitektur des Rindenquerschnittes in den verschiedenen territorialen Bezirken des Großhirns. Wir haben also zunächst zu unterscheiden zwischen einer myelologischen und cytologischen Rindenforschung. Diese beiden Richtungen ihrerseits lassen aber sodann wieder eine entwicklungsgeschichtliche und eine normalhistologische Betrachtung zu. Es ergeben sich somit vier Zweige der Großhirnrindenforschung, eine cytohistologische, eine cytogenetische, eine myelohistologische und eine myelogenetische, von denen jede eine gesonderte Darstellung und Bearbeitung erfordern wird.

Mit einer Seite dieser Untersuchungen, speziell der cytohistologischen Struktur und der cytogenetischen Entwickelung der menschlichen Großhirnrinde seit Jahresfrist beschäftigt, haben sich uns nun eine Reihe von wichtigen Tatsachen ergeben, welche teils in offenem Widerspruch zu älteren Anschauungen stehen, teils solche zu ergänzen oder zu modifizieren bestimmt sind. Da bis zur ausführlichen Veröffentlichung dieser Untersuchungen mit Rücksicht auf ihren Umfang und die zahlreichen hierfür benötigten Tafeln noch geraume Zeit vergehen wird,[1]) ist es wohl gerechtfertigt, einige dieser Tatsachen, soweit sie besonderes Interesse verdienen, in selbständigen Abhandlungen kurz mitzuteilen. Eine Reihe solcher Tatsachen bezieht sich auf die genauere topische Umgrenzung anatomischer Rindencentren; die erste Mitteilung betrifft das „motorische Rindenfeld" beim Menschen, eine zweite, demnächst folgende, wird die topographische Bestimmung eines in der „Sehsphäre" gelegenen Rindenfeldes auf Grund einer bestimmten Zellarchitektur, d. h. die genaue territoriale Abgrenzung des histologischen „Calcarinatypus" versuchen.

* * *

[1]) Sie sind für einen der nächsten Bände der O. Vogt'schen Neurobiologischen Arbeiten bestimmt. Teilweise hat O. Vogt bereits über dieselben im Verein für Kinderpsychologie (Januar 1903) und auf der Jahresversammlung deutscher Irrenärzte in Jena (April 1903) berichtet.

Von der „motorischen Zone" gilt in besonderem Maße das, was oben über die Divergenz zwischen physiologischer und experimentell anatomischer bezw. klinisch-pathologischer Forschung gesagt ist.

Im allgemeinen ist man gewohnt, unter „motorischer Zone" die ganze Regio Rolandica zu verstehen, d. h. beide Centralwindungen mit Einschluß eines größeren oder geringeren Anteils der Stirnwindungen. An der schärferen Abgrenzung dieses zu den Willkürbewegungen in Beziehung gedachten Gebietes der Großhirnoberfläche haben sich Physiologen, Kliniker und Anatomen gleichermaßen bemüht. Als die am meisten verbreitete und in den Kliniken zumeist gelehrte Ansicht durfte bis vor kurzem die gelten, daß es beim Menschen das Gebiet der vorderen und hinteren Centralwindung ist, welches sowohl die Repräsentanten der motorischen Funktionen, wie die Körperfühlsphäre in sich birgt. Erst in allerjüngster Zeit hat sich hierin ein gewisser Umschwung auf Grund verfeinerter experimenteller Untersuchungen und einer strengeren kritischen Sichtung klinisch-pathologischer Beobachtungen vollzogen.

Anteil daran haben hauptsächlich neuere Versuche über die Ausdehnung des elektrisch erregbaren Gebietes der Großhirnoberfläche. Grünbaum und Sherrington[1]) in erster Reihe gebührt das Verdienst, durch umfassende Reiz- (und Abtragungs-) Versuche an höheren Affen, im Gegensatz zu den bisher geltenden Anschauungen (z. B. Beevor und Horsley[2]) gezeigt zu haben, daß die elektrisch erregbaren Foci, d. h. die motorischen Rindenfelder der Gliedmaßen ausschließlich im Bereich der vorderen Centralwindung liegen, daß dagegen die hinter der Centralfurche gelegenen Windungsgebiete, ausgenommen die ganz im Grunde der Centralfurche gelegenen Partien des Gyrus centralis posterior in der Nähe des oberen Hemisphärenrandes, elektrisch nicht erregbar sind. Auch neuere Beobachtungen von Chirurgen haben ergeben, daß beim Menschen die erregbaren Foci größtenteils in die vordere Centralwindung fallen.[3]) Zu der letzteren Auffassung scheint sich neuerdings auch Horsley bekannt zu haben, der ursprünglich mit Beevor die motorischen Rindenfelder des Affen auf beide Centralwindungen, allerdings hauptsächlich die vordere, verteilt annahm. In seinem Lehrbuch der Hirnchirurgie bildet nämlich Kocher[4]) eine menschliche Hemisphäre ab, in welche Horsley alle diejenigen Punkte der Hirnoberfläche eingezeichnet hat, „welche nach seiner Kenntnis auch für den Menschen als völlig gesicherte motorische Reizstellen für bestimmte Bewegungsmechanismen über jeden Zweifel erhaben sind". Daraus ist ersichtlich,

---

[1]) Observations on the Physiology of the Cerebral Cortex of some of the higher Apes. Proc. Royal Soc. 1901. Vol. 69.

[2]) Beevor und Horsley: A record of the results obtained by electrical excitation of the so called motor cortex . . . Phil. Trans. 1890—91. 181.

— A further minute analyse of the electric stimulation of the so called motor region etc. . . Phil. Trans. 1895. 185.

[3]) Vgl. die Literatur bei Monakow l. c. — Auch Prof. F. Krause hat in einem Falle von Jackson-Epilepsie, zu dessen Operation er mich einzuladen die Liebenswürdigkeit hatte, ausschließlich von der vorderen Centralwindung aus einen elektrischen Reizeffekt erhalten, während die hintere Centralwindung unerregbar war. Die histologischen Befunde sind unten besprochen.

[4]) Kocher, Hirnerschütterung, Hirndruck und chirurgische Eingriffe bei Hirnkrankheiten. 1901. S. 404 ff.

„daß mit zwei Ausnahmen die sämtlichen ‚Centren' in der vorderen Centralwindung liegen, und daß nur der Daumen in die hintere Centralwindung und die Schulter in die Basis der zweiten linken Stirnwindung übergreift". Kocher selbst schließt sich dieser Auffassung an, denn er meint, daß es nicht sowohl die eigentliche Centralfurche ist, welche maßgebend sei für die motorischen Funktionen, daß vielmehr die Präcentralfurche hierfür viel bedeutungsvoller sei, daß, mit anderen Worten, um die Präcentralfurche und nicht um die Centralfurche, wie es bis jetzt als Axiom galt, die hauptsächlichsten motorischen Reizfelder gelagert sind.

Hält man damit die neuerdings sich mehrenden klinischen Beobachtungen zusammen, welche beweisen, daß bei ausschließlichem Sitz einer kortikalen Läsion in der vorderen Centralwindung Sensibilitätsstörungen gänzlich fehlen können, während umgekehrt auf die hintere Centralwindung beschränkte Herde in einwandsfreien Fällen Bewegungsstörungen vermissen ließen, so gewinnen die genannten physiologischen Experimente noch mehr an Gewicht. Auch Monakow, der in seiner Gehirnpathologie[1]) das als motorische Zone abgegrenzte Rindengebiet noch über die ganze Rinde des Sulcus Rolandi und der beiden Centralwindungen, einschließlich der Rinde des Operculums und des Lobulus paracentralis, ferner die hintere Partie der dritten Stirnwindung (und sogar einen Teil des Gyrus fornicatus nach Angaben von Schäfer und Horsley) verteilt, diese Ausdehnung aber sowohl in occipitaler als auch in frontaler Richtung eher noch für zu eng gesteckt hält und hierfür den ganzen Gefäßbezirk des ersten und zweiten Astes der Arteria Foss. Sylv. und des Paracentralastes der vorderen Hirnarterie in Anspruch nahm, hat sich neuerdings in seiner Arbeit über die Lokalisation im Großhirn[2]) zu einer die erwähnten pathologischen und physiologischen Ergebnisse berücksichtigenden Ansicht über die Ausdehnung des motorischen Rindenfeldes, resp. der sensomotorischen Zone bekannt. Adamkiewicz[3]) allerdings verlegt noch jetzt, unbekümmert um jene Tatsachen, sein „Seelenfeld der Bewegungen" in die beiden Centralwindungen, in das Paracentralläppchen und in den ganzen Stirnlappen.

Berücksichtigt man schließlich, daß, wie Monakow ausführt, auch die mittels der Methode der sekundären Degeneration gewonnenen Erfahrungen sich nicht ohne weiteres zu gunsten einer völligen Verschmelzung der motorischen mit der sensibeln kortikalen Zone, mit anderen Worten, für die unicistische Anschauung von der funktionellen Gleichwertigkeit der vorderen und hinteren Centralwindung verwerten lassen, so kann man wohl sagen, daß die Lehre von dem einheitlichen funktionellen Charakter der Regio Rolandica zum mindesten stark erschüttert ist. Damit rückt aber auch die Frage nach der histologischen Differenzierung der beiden Centralwindungen und weiterhin die Frage nach der topischen Umgrenzung der beiden als histologisch different erkannten Gebiete wieder in den Vordergrund des Interesses.

---

[1]) Monakow, Hirnpathologie, pag. 380 f. — Nothnagels Sammelwerk, IX, Bd. I.

[2]) Uber den gegenwärtigen Stand . . . etc.

[3]) Adamkiewicz, Die Großhirnrinde als Organ der Seele. 1902.

Was über die anatomisch histologische Abgrenzung der „motorischen Region" geschrieben wurde, ist nicht minder widerspruchsvoll wie die geschilderten physiologischen und klinischen Auffassungen.

Den ersten Nachweis bestimmter cytohistologischer Struktureigentümlichkeiten der motorischen Region verdanken wir Betz (1874). Allerdings hatte bereits mehrere Jahre vorher Meynert[1]) auf gewisse Unterschiede im Rindenbau mancher Windungen des menschlichen Gehirns, insbesondere des Occipitallappens aufmerksam gemacht, im allgemeinen hielt Meynert aber an seinem fünfschichtigen Grundtypus für die ganze menschliche Stirnrinde fest und übertrug denselben, was für uns wichtig ist, von der zweiten Stirnwindung, wo er ihn zuerst beschrieben hatte, ohne weiteres auf die ganze motorische Region. Dabei erwähnt er weder das Fehlen der Körnerformation (seiner vierten Schicht), noch auch das Vorkommen einer besonderen Zellart, der Riesenpyramiden, in der Regio Rolandica. Offenbar hat also Meynert die später allgemein anerkannten histologischen Merkmale der „motorischen Region" sensu strictiori ganz übersehen.

Erst Betz stellte 1874 fest, daß beim Menschen die Großhirnrinde in zwei hinsichtlich ihres anatomischen Aufbaues scharf zu trennende und in der Hauptsache durch den Sulcus Rolando geschiedene Gebiete zerfalle, ein „vorderes motorisches", in welchem große Pyramidenzellen, und ein „hinteres sensibles", in welchem die Körnerschichten vorwalten. In seiner ersten Arbeit[2]) hatte Betz als „charakteristisch für das Gebiet um den Sulcus Rolando" das Vorkommen ungewöhnlich großer Pyramidenzellen, der sogenannten „*Nervenriesenzellen*" oder „*Riesenpyramiden*" bezeichnet. Diese von ihm zuerst gesehene und genauer beschriebene motorische Zellart fand er außer in der vorderen und hinteren Centralwindung, namentlich auch in einem an der Medianfläche gelegenen umschriebenen Gebiete, das er als einen konstanten Lappen erkannte und als Lobulus paracentralis bezeichnete. In einer späteren zweiten Arbeit[3]) kam Betz zu einer genaueren Lokalisation des durch Riesenpyramiden ausgezeichneten Gebietes innerhalb der Regio Rolandica. Er verlegte diese Zellen jetzt nicht mehr ganz unbestimmt in „die Gegend um die Rolandische Furche", sondern bestimmte die Grenzen ihres Vorkommens, indem er angab, daß sich die genannten Elemente nur in der vorderen Centralwindung finden, von der oberen Grenze des unteren Drittels beginnend bis zum Lobulus paracentralis, sowie im oberen Teil der hinteren Centralwindung, da wo diese in den L. paracentralis übergeht. Ganz richtig hat Betz bereits auch gesehen, daß sie am reichlichsten und größten in letzterem selbst sind; nur mit Einschränkung dagegen ist richtig, daß sie überall die tiefsten Stellen

[1]) Th. Meynert. Allg. Wiener med. Zeitung 1868. XIII.

Ferner: Der Bau der Großhirnrinde und seine örtlichen Verschiedenheiten, nebst einem pathologisch-anatomischen Corollarium. Vierteljahrsschr. f. Psychiatrie 1872.

Ferner: Stricker, Handbuch der Gewebelehre 1872.

[2]) W. Betz, Anatomischer Nachweis zweier Gehirncentra. Centralblatt f. d. med. Wissenschaften 1874. No. 37 u. 38.

[3]) W. Betz, Über die feinere Struktur der Gehirnrinde des Menschen. Centralbl. f. d. med. Wissensch. 1881. No. 11, 12 u. 13.

der Centralfurche erreichen und vereinzelt auch auf der Basis der hinteren Centralwindung anzutreffen seien. Übrigens führte Betz bereits damals den Nachweis, daß nicht nur die Regio Rolandica spezifische Strukturmerkmale habe, er erwähnt vielmehr ausdrücklich, daß nach seinen Untersuchungen fast jeder Teil der Hirnoberfläche durch einen besonderen Bau sich hervortue. Seit Betz also datiert der Beginn einer cytohistologischen Topographie der Hirnrinde.

Die Betzsche Entdeckung wurde bald in der Hauptsache, wenigstens was das Vorkommen einer besonderen, durch ihre ungewöhnliche Größe gekennzeichneten Zellart in einem abgegrenzten Gebiet um die Fissura Rolando betrifft, durch eine Reihe von Autoren, wie Mierzejewsky, B. Lewis und Clarke u. a. bestätigt. Hinsichtlich der genaueren topischen Umgrenzung dieses differenzierten Gebietes entfernte sich die spätere Forschung jedoch wieder eher von der Wahrheit. Offenbar unter dem Einfluß irriger physiologischer und pathologischer Anschauungen wurde mit der Zeit die von Betz beschriebene Lokalisation des histologischen Strukturtypus, den man gewöhnlich als „motorisch" bezeichnet, mehr und mehr in den Hintergrund gedrängt und statt dessen das ganze Gebiet beider Centralwindungen oder wenigstens der überwiegende Teil derselben auch von den Histologen als ein einheitliches Rindenfeld beschrieben. Dieser Irrtum hat sich Jahrzehnte lang von einem auf den anderen fortvererbt, und es ist überaus lehrreich und wäre einer eigenen Bearbeitung wert, die Literatur auf die Quelle dieses Irrtums durchzuschen.

Am nächsten kamen Betz in der histologischen Beschreibung der motorischen Region B. Lewis und Clarke. In einer Reihe bei uns viel zu wenig gewürdigter Arbeiten[1]) haben dieselben, namentlich der erstere, unsere Kenntnisse der Rindentopographie weit über das damalige Wissen hinaus gefördert. Während die älteren Lehrbücher (Krause, Schwalbe etc.) sich im allgemeinen hinsichtlich der Strukturverhältnisse der Großhirnrinde durchaus an Meynert anschlossen und selbst die Betzschen Befunde außer Acht ließen, ersetzten B. Lewis und Clarke die Meynertsche Lehre vom fünfschichtigen Grundtypus des menschlichen Cortex cerebri durch eine, strenger noch als es von Betz geschehen war, histologische Zweiteilung der Großhirnoberfläche, die später von anderen stillschweigend acceptiert wurde, indem sie einen fünfschichtigen Strukturtypus, „hervorragend charakteristisch für die motorische Region" und einen davon durchaus verschieden gebauten sechsschichtigen Typus aufstellten.

Mit Betz stimmte Lewis darin überein, daß innerhalb der fünfschichtigen Rinde sich gewisse Bezirke durch die Gegenwart von ungewöhnlich großen Pyramidenzellen *(ganglionic cells* oder *giant cells)* auszeichnen, welche in seiner vierten Schicht ihren Sitz haben. Diese Zellen bilden nach der Auffassung

[1]) B. Lewis, On the comperative structur of the Cortex cerebri. Brain 1878. I.

Lewis and Clarke: The cortical lamination of the motor area of the brain. Proceed. of the Royal Soc. 1878 vol. 28, 185.

B. Lewis, Researches on the comparative structure of the Cortex cerebri. Philos. Transact. 1880. Vol. 171. I.

der beiden Forscher durch ihre Configuration und Größe, sowie insbesondere ihre gruppen- und nesterweise Verteilung eine einheitliche Formation, welche ein ausschließliches und spezielles Merkmal der motorischen Zone darstelle. Nur soweit solche „giant cells" vorkommen, sprechen sie von motorischer Rinde, und sie gehen sogar soweit, zu behaupten, daß die großen Pyramiden den einzelnen motorischen Regionen der Hirnrinde entsprechend, in wohl abgrenzbaren Bezirken zu größeren Gruppen angeordnet seien, die ihrerseits wieder aus mehreren Nestern von 2—5 Zellen zusammengesetzt seien. Diese Riesenzellenfelder sollen genau mit den motorischen Feldern Ferriers übereinstimmen. Hinsichtlich der topischen Anordnung und der Ausdehnung dieser motorischen Formation weichen sie hingegen weit von Betz ab. Eine Reihe von motorischen Zellgruppen fanden sie hauptsächlich am parietalen Umfange des Gyrus centralis anterior, unterbrochen durch zwei Gruppen, welche den frontalen Umfang dieser Windung am Ursprung von oberer und mittlerer Frontalwindung und das hintere Drittel der letzteren einnehmen. Das untere Drittel des Gyrus centralis anterior besitzt nach ihnen eine Struktur, die sich mehr derjenigen des Gyrus centralis posterior nähert. Hier bestehen keine scharfen Felder von motorischen Ganglienzellen mehr, sondern diese Elemente sind gleichmäßiger verteilt. Der Gyrus centralis posterior selbst stellt eine Art Übergangsregion zwischen der fünf- und sechsschichtigen Rinde dar und trägt die Merkmale der Frontal- und der Parietalwindungen in sich vereinigt. Merkwürdigerweise schreibt Lewis, große Ganglienzellen kommen hier im Gyrus centralis posterior in der vierten Schicht ebenso charakteristisch vor wie in der vorderen Centralwindung, nur spärlicher und auf schmale Bänder beschränkt, an ihrem vorderen Umfange auch in zerstreuten Nestern. Das Auftreten einer deutlichen Körnerschicht im Gyrus centralis posterior, im Gegensatz zum Gyrus centralis anterior, wo dieselbe fehlt, hebt Lewis ausdrücklich hervor. Eine lokalisatorische Abgrenzung der Riesenpyramidenzone nach der medialen Hemisphärenoberfläche, im Lobulus paracentralis, haben Lewis und Clarke nicht versucht.

Golgi, der, veranlaßt durch Betz, dem histologischen Aufbau der Hirnrinde ein besonderes Studium widmete, hat überhaupt eine von der übrigen Rinde abweichende Struktureigentümlichkeit in den Centralwindungen, obwohl er gerade der motorischen Region sein Hauptaugenmerk zuwandte, nicht erkannt[1]). Weder ist es ihm mit seiner neuen Silbermethode gelungen, die Betzschen Riesenpyramiden nachzuweisen, noch auch hat er die der vierten Meynertschen Schicht entsprechende Anhäufung kleiner Zellen zu einer wohl ausgebildeten Schicht, die sogenannte „Körnerformation", überhaupt gesehen.

Es ist diese Tatsache bei der Beurteilung der Zuverlässigkeit der Silberimprägnation für derartige lokalisatorische Fragen nicht außer Acht zu lassen. Die Täuschung Golgis ging sogar so weit, daß er eine große Übereinstimmung zwischen dem Rindenbau der vorderen Centralwindung und demjenigen des Occipitallappens glaubte annehmen zu können.

[1]) Golgi, Sulla fina Anatomia degli organi centrali del sistema nervose. Mailand 1886.

Einen mächtigen Anstoß hat die histologische Rindentopographie durch Hammarberg[1]) erfahren. Mit Betz unterscheidet Hammarberg hinsichtlich des Zellbaues zwei Haupttypen von Schichtenformationen in der menschlichen Hirnrinde: einen *motorischen* und einen *sensitiven*. Hierbei ist allerdings zu berücksichtigen, daß die Rinde, wie Hammarberg hervorhebt, „bei näherer Betrachtung in verschiedenen Gebieten innerhalb ihrer beiden Regionen sich als verschieden zusammengesetzt erweist". Als besonderes Kennzeichen des motorischen Typus nennt Hammarberg erstens das Fehlen der vierten Meynertschen Schicht (Körnerformation), zweitens das Vorkommen von großen motorischen Zellen an deren Stelle „nebst einem Gebiet unter ihr". Diese die Stelle der Körnerschicht einnehmende besondere „motorische Zellart" beschreibt Hammarberg im großen ganzen ähnlich wie Betz: Er fand sie gruppenweise lokalisiert in der vorderen Centralwindung, aber im allgemeinen nur im parietalen Umfange derselben, außer an der Grenze gegen den Gyrus frontalis superior und medius, wo sich einige Zellgruppen auch im frontalen Umfang der Windung vorfinden.

Im Gyrus centralis posterior unterscheidet Hammarberg zwei anatomisch differente Gebiete: das eine umfaßt die unteren fünf Sechstel der Windung und besitzt einen besonderen Rindenbau, das andere nur das obere Sechstel und besitzt „durchweg denselben Bau wie der Gyrus centralis anterior". Ebenso wie das letztere verhält sich der Gyrus frontalis superior, den Hammarberg hinsichtlich seines feineren Baues im übrigen in vier verschiedene Gebiete einteilt, in seinen hinteren zwei Dritteln des zur lateralen Hirnoberfläche gehörigen Teiles. Je näher man den Centralwindungen kommt, desto größer werden im Gyrus frontalis superior die Zellen der „*Ganglienzellenschicht*" — d. h. die unter der Körnerformation, welche hier sehr zellarm ist, gelegenen tiefen Pyramiden — „und in der Wurzel des Gyrus frontalis superior findet sich eine Gruppe sogenannter Riesenzellen". Ähnlich schildert Hammarberg das Verhalten des Gyrus frontalis medius. In der Nähe der Centralwindungen werden die zweite und vierte Schicht zellärmer, die Zellen der dritten samt denen der Ganglienzellenschicht nehmen an Größe zu und „am Übergange zur vorderen Centralwindung treten einige Gruppen von Riesenzellen auf". Auf die Differenz dieser Darstellung von unseren Befunden werden wir später noch zu reden kommen; was Hammarberg im übrigen von der Anordnung, Größe und Dichtigkeit der Riesenpyramiden innerhalb der genannten Gebiete schreibt, deckt sich im Ganzen mit unserer nachfolgenden Darstellung. Über den Lobulus paracentralis macht Hammarberg gar keine besonderen Angaben, wie denn überhaupt die Hammarbergschen Studien, so grundlegend und fruchtbar sie in anderer Hinsicht sind, vom Standpunkte einer genaueren histologischen Lokalisation bestimmter architektonischer Rindentypen wenig sichere Anhaltspunkte liefern. So sei nur nebenbei darauf aufmerksam gemacht, daß der Occipital- oder Calcarinatypus durch eine einzige, nicht einmal näher bezeichnete Stelle aus dem Gyrus occipitalis superior repräsentiert wird.

[1]) C. Hammarberg, Studien über Klinik und Pathologie der Idiotie, nebst Untersuchungen über die normale Anatomie der Hirnrinde. Upsala 1895.

Vergleichend anatomischen Untersuchungen über die Verschiedenheiten im cytoarchitektonischen Bau der Großhirnrinde bei den einzelnen Säugetierarten ist eine Arbeit von Schlapp[1]) gewidmet. Obwohl dieselbe auf das menschliche Gehirn nur nebenbei Bezug nimmt, muß sie hier doch erwähnt werden, da Schlapp tatsächlich zum erstenmal den Versuch macht, eine exakte lokalisatorische Abgrenzung von Rindenfeldern auf Grund cytohistologischer Strukturdifferenzen vorzunehmen. Er hat beim Affen, zum Unterschiede von den niedrigeren Säugern, bei welchen er nur einen motorischen und einen sensiblen Typus fand, drei different gebaute Schichtenformationen der Hirnrinde festgestellt: eine fünfschichtige, eine siebenschichtige und eine achtschichtige, und diese Rindengebiete mit scharfen Grenzen voneinander abtrennen können. Den fünfschichtigen Rindentypus, den er als motorisch auffaßt, und der uns hier allein interessiert, verlegt er in das Gebiet vor der Centralfurche, also in den ganzen Stirnlappen. Er unterscheidet an demselben, wie wir es auch für den Menschen unten zeigen werden, allerdings mit anderer topographischer Abgrenzung, wiederum zwei differente Regionen, eine solche mit und eine ohne Riesenpyramidenzellen. Der durch Riesenpyramiden ausgezeichnete Bezirk findet sich nach Schlapp beim Affen im Gyrus centralis anterior, bis zum ventralen Ende der Centralfurche und teilweise im Gyrus frontalis superior an der oberen und lateralen Fläche und vor der Fissura cruciata an der medialen Fläche. Der zweite motorische Bezirk ohne Riesenpyramiden findet sich dagegen ventralwärts von dem unteren Ende der Centralfurche und nach dem vorderen Pol des Gehirns zu. Über das genauere Verhalten der Nachbartypen I und II (fünf- und siebenschichtig) im Grunde der Centralfurche gibt Schlapp nichts an, namentlich ist seine Grenzbestimmung auf der Medialfläche, speziell diejenige des Riesenpyramidentypus im Paracentrallappen, unzureichend. Vom Menschen erwähnt er, daß die beim Affen gefundenen drei Typen auch in der menschlichen Hirnrinde, speziell der fünfschichtige vor der Centralwindung, der siebenschichtige hinter derselben sich zu finden scheinen. Eine genauere Abgrenzung der beiden und anderer Rindenfelder beim Menschen stellt er, da seine Untersuchungen hierüber noch nicht abgeschlossen seien, in Aussicht, sie ist aber bislang nicht erfolgt.

Was über den Zellbau der Regio Rolandica in den bekannteren Lehrbüchern steht, enthält gerade bezüglich lokalisatorischer Fragen gegenüber den angeführten Arbeiten keine wesentlich neuen Gesichtspunkte.

Kölliker[2]) gibt im wesentlichen nur die Ausführungen von Hammarberg über die Cytoarchitektonik der verschiedenen Rindenabschnitte wieder, verwickelt sich aber in seinen Schlußfolgerungen über die uns interessierende Gegend in einen merkwürdigen Widerspruch, indem er an einer Stelle sagt: „die großen Pyramidenzellen sind in den Stirnwindungen am entwickeltsten", während er an anderer Stelle schreibt: „Der Stirnlappen und die Insel sind

[1]) Schlapp, Der Zellenbau der Großhirnrinde der Affen. Macacus Cynomolgus. Arch. f. Psych. 30. 1898.

[1]) Kölliker, Handbuch der Gewebelehre des Menschen. II. Bd. 1896.

durch eine ungemeine Menge mittlerer durchgehends übereinstimmend großer Pyramidenzellen ausgezeichnet und fehlen größere Pyramiden ganz und gar."[1]) Was er an eigenen Untersuchungsergebnissen mitteilt, beschränkt sich bezüglich des Zellbaues der Centralwindungen auf wenige Bemerkungen. Vom *Gyrus centralis anterior* schreibt er nur, daß zwischen den Markstrahlen und den tangentialen Fasern sich mittlere und große Pyramidenzellen befinden und daß in den tieferen Lagen Riesenpyramiden auftreten. Vom *Gyrus centralis posterior* dagegen erwähnt er, daß Riesenpyramiden „auch hier in den äußersten Lagen der gröberen Tangentialfasern, jedoch kleiner als im *Gyrus centralis anterior*" auftreten. Über die Ausdehnung der Riesenpyramidenschicht oder von anderen strukturellen Unterschieden der Centralwindungen in der Zellarchitektur finden sich bei Kölliker keine Angaben.

Ähnlich wie Meynert nimmt Bechterew[2]) eine Art Grundtypus in der Zellschichtung der menschlichen Großhirnrinde an, der nur in wenigen Bezirken (Centralwindungen, Insel, Lolus occipitalis, Cingulum, Ammonshorn etc.) besondere Abweichungen aufweise. Die Rinde der Centralwindungen unterscheidet sich nach Bechterew von dem gewöhnlichen Meynertschen Typus nur durch auffallende Entwickelung der äußeren Molekularschicht, sowie durch das Vorkommen von Riesenpyramiden, namentlich „im Lobulus paracentralis und in dem oberen Abschnitte der Centralwindungen". Entsprechend der Lage der motorischen Centra sollen sich nach Bechterew Herde von Riesenpyramiden zuweilen auch außerhalb der Centralwindungen finden.

Ganz flüchtig und nur mit wenigen Seiten geht Edinger[3]) auf die Zellverhältnisse des menschlichen Cortex cerebri ein. Auch er setzt einen, merkwürdigerweise als vierschichtig beschriebenen Grundtypus voraus, von dem geringere oder größere Differenzen vorkommen sollen. Über die Art und Lokalisation dieser Verschiedenheiten läßt er sich aber gar nicht aus.

Größeres Gewicht legt Oberteiner[4]) auf die regionären Verschiedenheiten im Zellbau der Großhirnrinde; die hauptsächlichen Repräsentanten von Rindentypen finden sich bei ihm eingehender besprochen. Über die Regio Rolandica ist zu lesen, daß durch Riesenpyramiden in der vierten und fünften Schicht „besonders charakterisiert sind die vordere Centralwindung, ein Teil der hinteren Centralwindung und der Lobulus paracentralis". Dieselben nehmen in der vorderen Centralwindung von unten nach oben an Größe zu und erreichen im Paracentralläppchen das Maximum ihrer Größe. In letzterem sollen sie mitunter weniger deutlich sein, dafür aber (nach Flechsig) im Praecuneus auftreten. Im Gebiet der hinteren Centralwindung verlegt Oberteiner den Sitz der Riesenpyramiden in die „Nähe der Mantelkante, und zwar an der vorderen, gegen die Rolandosche Furche gewendeten Seite".

---

[1]) l. c. Vgl. pag. 676 und 677.

[2]) v. Bechterew, Die Leitungsbahnen im Gehirn und Rückenmark. 1899.

[3]) Edinger, Vorlesungen über den Bau der nervösen Centralorgane des Menschen und der Tiere. 1900.

[4]) Oberteiner, Anleitung beim Studium des Baues der nervösen Centralorgane im gesunden und kranken Zustande. 1901.

Déjérine[1]), der die drei hauptsächlichen strukturellen Modifikationen des menschlichen Cortex cerebri in der Regio Rolandica, in der Insel und in der Occipitalregion beschreibt, schließt sich bezüglich der ersteren, namentlich was Anordnung und Ausdehnung der Riesenpyramiden betrifft, fast wörtlich an Oberteiner an. Nach seiner Darstellung sind es gleichfalls beide Centralwindungen, welche, wenigstens in ihrem oberen Teil, durch Riesenpyramiden ausgezeichnet sind.

Nach einer Abbildung, die sich bei van Gehuchten[2]) findet, rechnet dagegen dieser Forscher noch beide Centralwindungen in ihrer ganzen Ausdehnung auch histologisch zur motorischen Zone, mit anderen Worten, er schreibt ihnen einen einheitlichen Zellbau zu.

Genauere lokalisatorische Angaben über den Strukturtypus der Centralwindungen finden sich erst wieder bei Cajal in seiner bekannten Monographie über die „Bewegungsrinde".[3]) Seine ersten Studien über die motorische Region waren allerdings ausschließlich mit der Golgi-Methode angestellt und bezogen sich nur auf die Rindenstruktur kleiner Säugetiere, speziell von glatthirnigen Arten. Topographisch kommen diese ersten Arbeiten daher kaum in Betracht.[4]) In der erwähnten Abhandlung über die Bewegungsrinde des Menschen legte Cajal dagegen besonderes Gewicht auf Übersichtsbilder mit der Nisslschen Färbung. Was er hier an Ergebnissen über die örtliche Abgrenzung der Rindentypen in der Regio Rolandica mitteilt, geht weit über die Erfahrungen anderer Forscher hinaus, und Cajal ist wohl der erste, dessen Darstellung vom groben cytoarchitektonischen Bau der beiden Centralwindungen der Wahrheit wenigstens nahe kommt. Auf die feineren histologischen Einzelheiten, speziell die an Silberpräparaten hervortretenden zahlreichen Zelltypen, welche Cajal ausführlich beschreibt, können wir hier nicht eingehen.

Cajal stellte zunächst fest, daß die widersprechenden Angaben der Autoren über die Textur der motorischen Zone nur dadurch veranlaßt sind, daß die einen, von unizistischen Anschauungen befangen, die vordere, die anderen die hintere Centralwindung ihren Studien über die motorische Region zu Grunde gelegt hatten. Er überzeugte sich durch systematische Untersuchung des motorisch-sensiblen Rindenfeldes an Nisslpräparaten, daß die Rolandosche Furche in Wirklichkeit zwei motorische Sphären von verschiedener Struktur trennt, „wenn auch nicht in dem Maße, daß jeder Centralwindung ein besonderer anatomischer Bau zukäme" (Fig. 15). Was Cajal mit diesen Worten auf der einen Seite zugesteht, nimmt er, man kann nur sagen leider, auf der anderen wieder weg, und es läßt sich hieraus nicht erkennen, wie weit er nun tatsächlich die cytoarchitektonische Trennung der vorderen und hinteren Centralwindung in zwei differente Centren durchgeführt wissen will, um so mehr, als er

[1]) Déjérine, Anatomie des centres nerveux. I. 1895.

[2]) van Gehuchten, Le système nerveux de l'homme. 1893.

[3]) S. Ramon y Cajal, Studien über die Hirnrinde des Menschen. 2. Heft: Die Bewegungsrinde. Leipzig 1900.

[4]) Vergl. die Angaben der einschlägigen Arbeiten bei Cajal l. c.

nach seinen eigenen Worten die Beschreibung der histologischen Details am Chromsilberpräparate auf beide Centralwindungen gemeinsam bezieht. Im einzelnen führt Cajal dann aus, daß die vordere Centralwindung, das hintere Ende der ersten und zweiten Stirnwindung, der obere Rand der Hemisphären (das obere Ende der vorderen Centralwindung und zum Teil der Lobulus paracentralis) eine von der hinteren Centralwindung verschiedene Schichtenbildung besitzen. Von der hinteren Centralwindung glaubt er, im Gegensatz zu Hammarberg, der dem oberen Teil des Gyrus centralis posterior die Eigenschaften des vorderen zuteilt, eine ganz gleichmäßige Struktur in ihrer ganzen Ausdehnung beobachtet zu haben. Er meint, der Gyrus centralis posterior ähnle, wenigstens in einem großen Teile seiner Ausdehnung, der Associationsrinde, da er eine wohl ausgebildete Körnerschicht enthalte, eine sehr geringe Schicht von mittelgroßen und oberflächlichen großen Pyramiden und einen spezifisch-exogenen Nervenplexus besitze, der eine tiefere Lage einnimmt, als im Gyrus centralis anterior. Hinsichtlich der Ausdehnung dieser beiden Strukturtypen beobachtete Cajal, was auch Betz schon andeutete, durchaus richtig, daß beide Windungen ihren eigenen Bau bis auf den Grund des Sulcus centralis bewahren, in welchem eine die Verwischung der anatomischen Merkmale zeigende Übergangsregion besteht. Von den dorsomedialen Grenzen dieser anatomischen Centren im Lobulus paracentralis, wie überhaupt von dem näheren Verhalten der Rindenstruktur in letzterem selbst erwähnt Cajal so wenig etwas wie Hammarberg; er läßt hier in einem physiologisch eminent wichtigen Rindenabschnitte für die spätere lokalisatorische Forschung eine weite Lücke.

Wenn nun Cajal, trotz der von ihm anerkannten erheblichen Strukturdifferenzen im Nisslbilde, seinen feineren Zelluntersuchungen der Bewegungsrinde mittels der Chromsilbermethode eine gemeinsame Beschreibung beider Centralwindungen zu Grunde legt, so verfällt er wieder in den gleichen Fehler, den er an anderen Forschern getadelt hatte, und behandelt beide Centralwindungen als einheitliches „motorisches Centrum". Es wird dies nur dadurch verständlich, daß er den unterscheidenden strukturellen Merkmalen nicht dasjenige Gewicht beimißt, das ihnen, wenigstens beim erwachsenen Menschen, zweifellos zukommt, und es rührt dies offenbar daher, daß Cajal für seine Studien jugendliche Gehirne aus den ersten Lebenswochen verwendet hatte. Hier ist allerdings, wie wir an anderem Orte eingehend begründen werden, die in späteren Entwickelungsstadien sich vollziehende cytoarchitektonische Differenzierung verschiedener Rindenabschnitte noch ganz unvollendet oder in den ersten Anfängen begriffen, so daß es schwer fällt, die aus einem ursprünglich morphogenetisch einheitlichen Grundtypus sich differenzierenden Rindentypen voneinander zu trennen. So erklärt es sich auch, daß Cajal denjenigen Autoren, welche im Gyrus centralis anterior eine Körnerschicht nicht aufzählen, mangelhafte Beobachtung vorhält. Tatsächlich enthält nämlich die Rinde jugendlicher Gehirne in der vorderen Centralwindung noch eine wohl ausgebildete, der vierten Meynertschen Schicht entsprechende Körnerlage, welche sich dann mit höherem Alter mehr und mehr verliert.

Die jüngste Arbeit, welche sich eingehend mit dem strukturellen Aufbau der motorischen Region beschäftigt und speziell auch eine cytohistologische

Lokalisation derselben versucht, ist diejenige Kolmers.[1]) Der Weg, den Kolmer bei seinen Untersuchungen einschlägt, weicht aber von demjenigen der früheren Forscher ab, indem er die architektonische Gliederung der Rinde, d. h. die gesamte Zellanordnung zu Schichten im Windungsquerschnitte überhaupt nicht berücksichtigt, sondern nur eine bestimmte Zellart, d. h. deren Vorhandensein oder Fehlen, als lokalisatorisches Kriterium gelten läßt. Er geht aus von der Behauptung, daß für das Auffinden homologer Regionen bei verschiedenen Tieren, also für die Bestimmung der anatomischen Ausdehnung eines Rindencentrums „das übereinstimmende Auftreten bestimmt charakterisierter Zellen der geeignetste Anhaltspunkt" sei. Als charakteristisch für die „motorische Region" und daher auch als ausschlaggebend für die Lokalisation derselben bezeichnet er nun „die Zellen der motorischen Zellart" im Sinne Nissls, d. h. jene Nervenzellen, welche in physiologischer Hinsicht mit motorischen Funktionen in irgend einem zunächst uns zur Zeit noch unbekannten Zusammenhang stehen und welche in anatomischer Hinsicht von allen übrigen Nervenzellen durch einen nur ihnen eigentümlichen Bau sich unterscheiden. Der Zusammenhang mit motorischen Funktionen aber wird einfach daraus erschlossen, daß man die Nervenzellen des motorischen Typus „gesetzmäßig an Orten mit zweifellos motorischer Bedeutung antrifft." Natürlich ist dieser Schluß nur ein Wahrscheinlichkeitsschluß, der noch der exakten Begründung bedarf, zudem gestützt lediglich auf das gleiche Aussehen der Elemente, aber Kolmer glaubt sich auf Grund desselben doch zu dem Ausspruche berechtigt, der Begriff Riesenzelle der Hirnrinde sei heute identisch mit der Bezeichnung Cortexzelle motorischer Art oder motorischer Hirnrindenzelle. Seine motorischen Zellen sind also identisch mit den Betzschen Riesenpyramiden. Über das Verbreitungsgebiet dieses Zelltypus schreibt nun Kolmer, sie bilden „einen geschlossenen, nach unten zu schmäler werdenden Streifen, der der Fissura centralis Rolandi auf beiden Seiten folgt". Im Lobulus paracentralis treten sie zuerst in großer Zahl auf, im oberen Drittel der Gyrus centralis anterior erstrecken sie sich über die ganze Breite der Windung; sie gehen auf den Gyrus centralis posterior über und nehmen hier im mittleren Drittel seine ganze Breitenausdehnung ein; nach abwärts verschmälert sich der Zellstreifen zu beiden Seiten der Centralfurche, so daß im unteren Teil nur mehr auf der vorderen Centralwindung ein ganz schmaler Streifen übrig bleibe, der gegen das Operculum hin verschwinde. Kolmer legt also bei der Bestimmung seiner motorischen Hirnrindenregion Wert ausschließlich auf eine möglichst genaue Abgrenzung jener Gebiete der Hirnrinde, welche „motorische Rindenzellen" besitzen von solchen Örtlichkeiten, welche keine motorischen Zellen enthalten. Dabei unterläßt er allerdings gerade jede Angabe darüber, wie sich diese Grenzen auf der medialen Hemisphärenfläche verhalten und auch seine Zeichnung enthält nur die Umgrenzung auf der lateralen Seite. Andere Struktureigentümlichkeiten kommen für Kolmer lokalisatorisch nicht in Betracht;

[1]) W. Kolmer, Beitrag zur Kenntnis der „motorischen" Hirnrindenregion. Arch. f. mikr. Anat. u. Entwickelungsgesch. 57. 1901.

daher erwähnt er auch den prinzipiell verschiedenen cytoarchitektonischen Bau der beiden Gyri centrales, der sich an Übersichtspräparaten durchgehends nachweisen läßt, überhaupt nicht. So hat er auch die durch den Sulcus centralis gebildete Grenze zweier anatomisch absolut different gebauter Rindenfelder ganz und gar übersehen.

Wenn nun Kolmer behauptet, seine eben skizierten Feststellungen bezüglich der Lokalisation der motorischen Rindenregion decken sich „so ziemlich" mit den Angaben der anderen Autoren, so ist dies eine große Selbsttäuschung. Es braucht nur auf die obigen Quellenzitate hingewiesen zu werden, welche gerade im Hinblick auf diese Behauptung und in der Absicht unternommen sind, die widerspruchsvollen Lehren, welche bis heute noch über das motorische Rindenfeld sowohl auf physiologischer wie anatomischer Seite verbreitet werden, aufzudecken, um zu zeigen, wie sehr sich Kolmer im Irrtum befindet. Physiologen und Kliniker sowohl wie Anatomen kamen sich in allerjüngster Zeit in der Hinsicht mehr und mehr entgegen, daß sie die motorische Zone — auch beim Menschen — im wesentlichen und im Gegensatze gerade zu Kolmer auf den Gyrus centralis anterior einschränkten. Eine Nachprüfung dieser Frage soll nachstehend versucht werden.

* * *

Unsere eigenen Untersuchungen über den cytoarchitektonischen Bau der Regio Rolandica vom Menschen beziehen sich auf insgesamt 7 Hemisphären. Davon stammen 2 vom 6- resp. 9monatlichen Fötus, 2 vom 6 resp. 10 Wochen alten Kinde und 3 vom Erwachsenen. Wir beschränkten uns hierbei, da es lediglich auf die Feststellung der Gesamttextur des Rindenquerschnittes und nicht auf histologische Details abgesehen war, auf die Färbung mit Thionin nach Nissl. Dieselbe gibt klare Übersichtsbilder der Rindenschichtung, läßt andererseits aber auch Zelldifferenzen hinsichtlich Größe, Form und sogar spezieller Struktur der einzelnen Elemente hinreichend deutlich erkennen. Besonderen Wert legten wir auf umfassende Übersichtsschnitte, da in erster Linie nur eine exakte Bestimmung der regionären Ausdehnung und der Übergangszonen der durch verschiedene Schichtung, Dichtigkeit Anordnung und eventuell auch histologische Beschaffenheit der Zellen charakterisierten Rindentypen, mit einem Worte der cytoarchitektonischen Gliederung der Rinde innerhalb eines bestimmten Gebietes beabsichtigt war. Durch Verbesserungen der Paraffinserientechnik, namentlich durch ein nach unseren Angaben konstruiertes sog. „Doppelschlittenmikrotom", ist es uns gelungen, solche umfassende Schnitte, welche zugleich die für Zellstudien erforderliche Dicke (10 bis höchstens 20 μ) besitzen, herzustellen, und wir haben von einer Hemisphäre eine lückenlose Schnittserie (abwechselnd 5, 10 und 20 μ dick) durch die ganze Regio Rolandica vom Lobulus paracentralis bis zum Operculum, einschließlich der angrenzenden Frontal- und Parietalwindungen angefertigt. Dadurch konnten wir die Ausdehnung der innerhalb dieses Gebietes gelegenen histologischen Rindenfelder und zugleich deren Übergangsgebiete in einwandfreier Weise bestimmen, während an kleinen Schnitten leicht die Orientierung und damit

auch die Möglichkeit einer zuverlässigen lokalisatorischen Abgrenzung verloren geht. Daran sind zweifellos nicht selten frühere cytohistologische Lokalisationsversuche gescheitert. Allerdings erfordern solche große Flächenschnitte von 10 bis 5 μ Dicke eine Einbettung in Paraffin; an uneingebettetem Material bekommt man hinreichend ausgedehnte und zugleich dünne Schnitte gar nicht oder nur vereinzelt, keinesfalls in Serien; die Celloidineinbettung andererseits liefert an großen Blöcken nur relativ dicke Schnitte. Um eine gute Paraffineinbettung zu ermöglichen, haben wir nun die ganze Regio Rolandica der zu schneidenden Hemisphäre zunächst in dünne Scheiben zerlegt, welche einzeln nachbehandelt, eingebettet und geschnitten wurden. Textfigur 14 gibt mit den Buchstaben *a*—*l* die Lage der einzelnen Scheiben auf der lateralen Hirnoberfläche, nach denen nachträglich die Lokalisation vorgenommen wurde, an. Die Schnittebene mußte von oben nach unten allmählich geändert werden, da, wie es für vergleichende Untersuchungen wohl unerläßlich ist, in der ganzen Höhe der Centralfurche eine zu dem Verlauf der Centralwindungen möglichst quere Schnittrichtung beibehalten werden sollte. Die dorsalsten Schnitte entsprechen daher der Sagittalebene, während die lateralen und ventralen allmählich sich der Horizontalebene nähern; die Oberfläche des Paracentralläppchens ist hierbei ganz flach getroffen.

Die nachfolgenden Feststellungen beziehen sich nun in der Hauptsache, soweit es sich um die topische Umgrenzung des Riesenpyramidentypus handelt, auf diese Paraffinserie durch die Regio Rolandica; von den übrigen Hemisphären wurden einzelne Partien aus den medialen, lateralen und ventralen Abschnitten der motorischen Region zum Vergleiche herangezogen.

Auf das Verhalten beim fötalen und jugendlichen Menschen kann ich hier nicht näher eingehen. Ich erwähne nur nebenbei, daß sich schon im Anfang des achten fötalen Monats eine deutliche Differenzierung der Rinde im parietalen Umfang des Gyrus centralis anterior vollzieht, kenntlich erstens an dem Undeutlichwerden der inneren Körnerschicht, zweitens an dem Auftreten großer Pyramidenzellen unter der Körnerformation, also den innersten Lagen der Rinde. Auch die sehr schwierige und verwickelte Frage der natürlichen Schichteneinteilung der menschlichen Hirnrinde möchte ich an diesem Orte nicht erörtern, ich beabsichtige vielmehr, nur die lokalisatorischen Hauptresultate hier in Kürze mitzuteilen und behalte mir eine ausführliche Darstellung für später vor. Bezüglich der Rindenschichtung bemerke ich, daß wir histogenetisch einen sechsschichtigen Grundtypus nachweisen konnten und daher für alle Rindenformationen an einer einheitlichen Einteilung in sechs Schichten festhalten.

Ich nehme die wesentlichen Ergebnisse meiner Untersuchungen vorweg und komme auf Grund derselben zu folgendem Satze:

„Die Regio Rolandica des Menschen wird in ihrer ganzen dorsoventralen Ausdehnung durch den Sulcus centralis in zwei hinsichtlich ihrer cytoarchitektonischen Struktur völlig verschiedene anatomische Centren geteilt, von denen das vordere durch Riesenpyramiden und den Mangel einer Körnerschicht, das hintere durch das Vorhandensein einer deutlichen Körnerschicht und das

Fehlen von Riesenpyramiden ausgezeichnet ist. Die Grenze zwischen den beiden Centren wird, abgesehen von einer kurzen, die Vermischung beider Strukturtypen zeigenden Übergangszone, im allgemeinen durch den Fundus des Sulcus centralis gebildet. Am dorsomedialen Ende des Sulcus centralis setzt sich diese Grenze auf den Lobulus paracentralis derart fort, daß sie die lineare Verlängerung der Centralfurche bis zum Schnittpunkte mit dem Sulcus callosomarginalis bildet und somit den Lobulus paracentralis ebenfalls in zwei histologisch differente Felder trennt, ein vorderes, dessen Bau in allen Einzelheiten mit dem Riesenpyramidentypus des Gyrus centralis anterior übereinstimmt, und ein hinteres, das die Fortsetzung des Gyrus centralis posterior darstellt und diesem in seiner Zelltextur durchaus gleicht.

Die ventrale Grenze des histologischen Rindenfeldes der vorderen Centralwindung entspricht ungefähr dem ventralen Ende des Sulcus centralis."

Wie sich die gegenseitigen Grenzen der beiden anatomischen Centren im einzelnen in den verschiedenen Höhenabschnitten der Regio Rolandica verhalten, geht aus den Textfiguren 1—13 hervor. Dieselben stellen mit dem Edingerschen Apparat gezeichnete Diagramme von Querschnitten der erwähnten sagittalen resp. horizontalen Schnittserie durch die Regio Rolandica dar und entsprechen den verschiedenen Regionen der Centralwindungen in dorsoventraler Reihenfolge. Die Schicht der Riesenpyramiden ist schematisch durch starke Punkte, die Körnerschicht durch eine feinpunktierte Linie dargestellt. Dabei möchte ich hervorheben, daß eine wirkliche Körnerschicht nur dort angenommen werden kann und in unseren Schemata auch nur dort eingezeichnet wurde, wo dieselbe als eine deutliche zusammenhängende dichte Gewebslage sich abhebt, nicht aber dort, wo sich gelegentlich einzelne zerstreute Körner finden; das Auftreten einer Körnerschicht beim Übergang der vorderen in die hintere Centralwindung geschieht allmählich, ohne scharfe Grenze, wie auch aus den Tafeln hervorgeht.

Figur 1 entspricht einem Schnitte aus der obersten, also medialsten Partie der Regio Rolandica (Block *a* der Figur 15) und stellt einen Sagittal- oder Flachschnitt der Innenfläche des Lobulus paracentralis dar. Der über die Mantelkante auf die Medianfläche übergreifende Sulcus centralis (*c*) ist als seichte Einkerbung angedeutet und gibt die medialen Enden der Gyri centrales anterior et posterior an, wo diese zum Lobulus paracentralis (*Parc*) sich vereinigen. Frontalwärts von *c* ist die Schicht der Riesenpyramiden auf eine kurze Strecke im Schnitt getroffen. Die übrigen Schichten treten im Schnitt nicht hervor, da sie zu flach, d. h. tangential der Rindenoberfläche getroffen sind.

Figur 2, einem nur wenig lateralwärts von Figur 1 gelegenen Schnitte des Lobulus paracentralis entsprechend, zeigt die tiefer einschneidende Zentralfurche (*c*), vor derselben, d. h. im medialen Anteil des G. centr. ant. (*Ca*), und in ventraler Richtung sich ausdehnend bis zur oberen Lippe der sekundären Querfurche (*tr.*) eine deutliche Riesenpyramidenschicht welche nicht ganz bis auf den Fundus der Zentralfurche reicht und auch nur einen kleinen Teil des vorderen Umfanges des Paracentrallappens einnimmt. Der hinter dem Sulcus centralis gelegene Teil des Lobulus paracentralis, also der oberste mediale Anteil des Gyrus centralis posterior ist frei von Riesenpyramiden, enthält aber, bereits beginnend im unteren Abschnitte der vor der Zentralfurche gelegenen Rinde, eine deutliche Körnerschicht (zweite

Fig. 1.

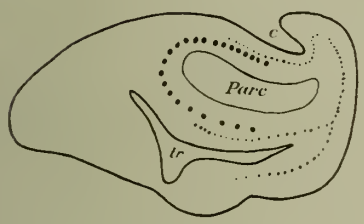

Fig. 2.

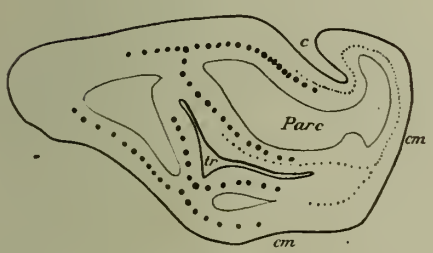

Fig. 3.

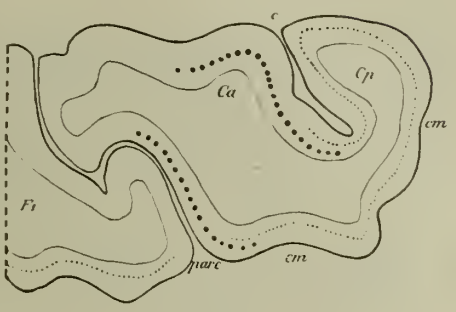

Fig. 5.

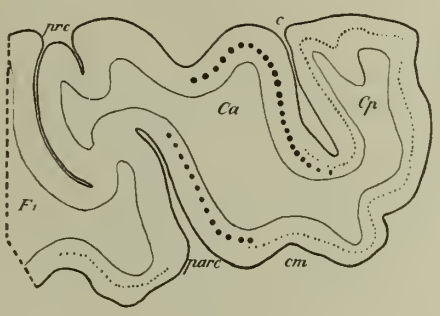

Fig. 6.

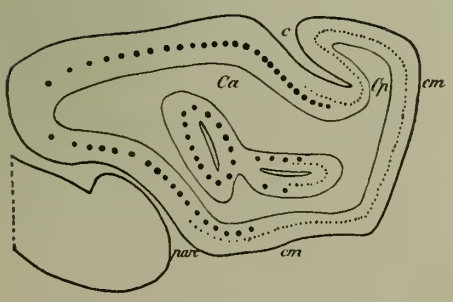

Fig. 4.

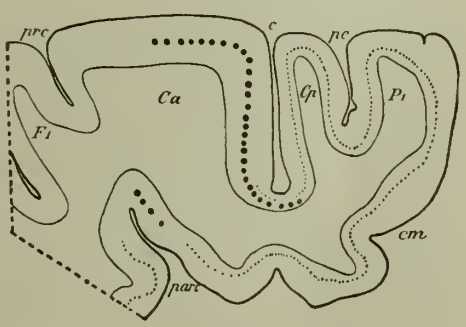

Fig. 7.

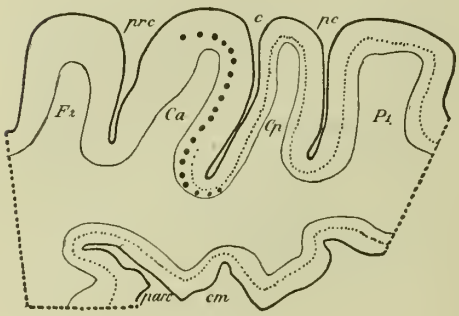

Fig. 8.

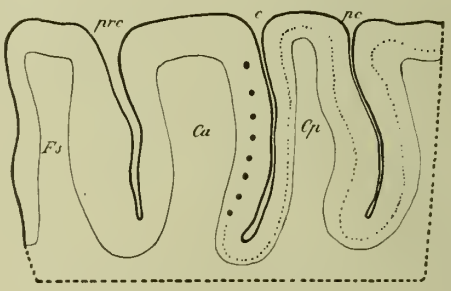

Fig. 11.

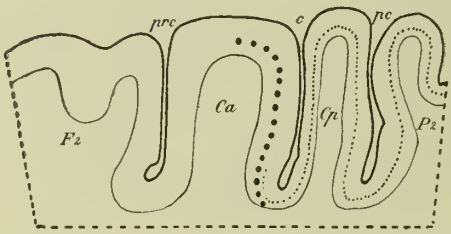

Fig. 9.

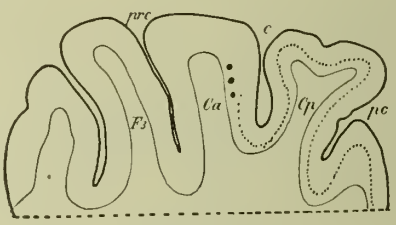

Fig. 12.

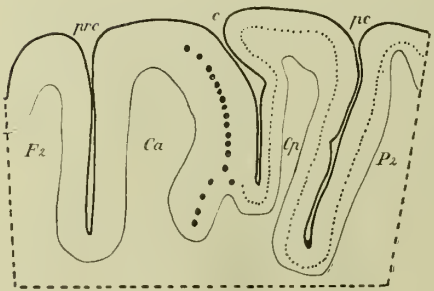

Fig. 10.

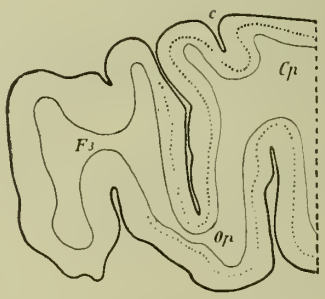

Fig. 13.

Schicht oder Körnerformation Meynerts, unsere *Lamina granularis interna*); die letztere Schicht breitet sich über die ganze hintere Hälfte des Lobulus paracentralis, auch an dessen ventralem Umfange aus.

Figur 3. Sagittalschnitt von *a* von der Nähe der Mantelkante. Der größte Teil der Rinde des Lobulus paracentralis ist eingenommen von Riesenpyramiden, frei davon ist das zentralwärts von *c* gelegene hintere Drittel, in dem sich wieder die wohl ausgebildete Körnerformation findet und die frontalste, dem Sulcus paracentralis angehörige Rinde des Lobulus paracentralis. Die dichteste Anhäufung und die voluminösesten Zellen finden sich in der die vordere Begrenzung der Zentralfurche bildenden Rinde und in den mittleren die Sekundärfurche *tr* umgebenden Partien des Lobulus paracentralis. Auch die den ventralsten Teil des Lobulus paracentralis bildende dorsale Lippe des Sulcus callozomarginalis (*cm*), sowie der ramus paracentralis des letzteren, zeigt eine zusammenhängende Lage von Riesenpyramiden in ihren vorderen zwei Dritteln. Das hintere Drittel dieser Lippe ist dagegen ohne Riesenpyramiden, weist aber eine dichtere Körnerlage auf.

Figur 4. Sagittalschnitt durch *a* der Fig. 15, lateraler liegend als 3, etwa der Mantelkante entsprechend, zeigt im großen ganzen dieselben Verhältnisse. Die Riesenpyramiden besitzen hier (in diesem Gehirne) ihre größte Ausdehnung; sie reichen vom Fundus des Sulcus centralis bis fast zur vorderen Lippe des Paracentralläppchens und nehmen sowohl die dorsalen wie die ventralen Rindenpartien desselben ein. Die Körnerformation reicht, wenigstens auf der ventralen Lippe des Lobulus paracentralis, weiter nach vorn als in den mehr medial gelegenen Schnitten, caudalwärts erstreckt sie sich über die ganzen hinter der Zentralfurche gelegenen Rindenabschnitte. Auch hier besteht in der Nähe des Fundus der Zentralfurche auf deren vorderer Lippe, wie in den vorhergehenden Schnitten eine sogenannte Übergangszone, eine Strecke, welche noch Riesenpyramiden aufweist, aber auch bereits eine deutliche Körnerlage nach außen von der letzteren als IV. Schicht (*Lamina granularis interna*) erkennen läßt.

Figur 5. Sagittalschnittt aus dem obersten Teil der lateralen Fläche von Block *a*. Das Feld der Riesenpyramiden beginnt genau an der tiefsten Stelle des Sulcus centralis *c* und nimmt die ganze hintere Lippe des Gyrus centralis anterior (*Labium posterius* von *Ca*) ein. Sie erstreckt sich in diesem Gehirne bis auf die Oberfläche der Windung und hört genau in der Mitte der Kuppe derselben (*culmen* von *Ca*) mit ziemlich scharfer Grenze auf. Ich möchte aber schon jetzt darauf aufmerksam machen, daß sich diese vordere Grenze des Riesenpyramidentypus in den oberen Partien der Zentralfurche an anderen Gehirnen verschieden verhalten kann. (Vgl. Tafel 9). Ein Kranz von Riesenpyramiden findet sich auf diesem Schnitte ferner in der dem ramus paracentralis (*parc*) des Sulcus callosomarginalis (*cm*) angehörigen dorsalen Rinde, soweit dieselbe frontalwärts von *c* liegt. Alle caudalwärts von den angeführten Bezirken gelegenen Rindenpartien, der ganze Gyrus centralis posterior *Cp* und die hintere Hälfte der dorsalen Lippe des Sulcus callosomarginalis *cm* und speziell dessen ramus ascendens sind frei von Riesenpyramidenzellen, weisen aber statt dessen eine dichte Körnerlage auf. Eine kurze Übergangszone ist auch hier, wie in den vorhergehenden und nachfolgenden Schnitten nächst dem Fundus der Zentralfurche dort, wo die beiden Rindenfelder aneinander grenzen, vorhanden; Riesenpyramidenschicht und Körnerformation greifen hier übereinander.

Figur 6, noch demselben Block *a* angehörig, ist ohne erhebliche Veränderungen; *Ca* enthält einen zusammenhängenden Kranz von Riesenpyramiden vor *c* und auf der dorsalen Lippe von *parc*, *Cp* nicht eine einzige solche Zelle.

Figur 7, dem dorsalen Teile von *b* der Figur 15 entsprechend. Der Riesenpyramidentypus erstreckt sich bis auf den Fundus des Sulcus centralis *c* und auf die hintere Lippe und die Oberfläche des Gyrus centralis anterior bis zur Mitte der Kuppe der Windung und hört hier scharf abschneidend mit vereinzelten großen Riesenzellen auf (*Ca*). Im Grunde der Zentralfurche reichen einige Riesenpyramiden noch auf die Basis von *Cp* hinüber. Die dorsale Lippe des Sulcus callosomarginalis (*cm*) enthält vereinzelte Riesenpyramiden nur noch im Fundus ihres ramus paracentralis (*parc*). Alle übrigen Windungsabschnitte, namentlich *Cp* und auch der Fuß vom Gyrus frontalis superior, weisen keine Riesenpyramiden auf.

Figuren 8 und 9 (Block *b* und *d*, etwa aus der Höhe des oberen Kniees der Zentralfurche). Die Riesenpyramiden nehmen ungefähr denselben Umfang des Gyrus centralis anterior (*Ca*) wie in Figur 7 ein, d. h. etwa dessen hintere Hälfte, nur in Figur 8 umfassen sie die ganze Kuppe der Windung, die vordere Lippe ist ohne jede Riesenpyramidenzelle, ebenso wie der Gyrus centralis posterior. Die hinter dem Sulcus centralis gelegenen Windungen (*Cp*, P_1 und P_2) enthalten wieder eine aus dichten Körnern bestehende IV. Schicht (*Lamina granularis interna*), aber keine einzige typische Betzsche Riesenzelle unterhalb der Körnerformation.

Figuren 10 und 11. Block *f* resp. *h* der Fig. 15, Mitte bis unteres Drittel von *C*. Das Gebiet der Riesenpyramiden schränkt sich hier erheblich ein und umgreift nur noch die hintere Lippe von *Ca*, Kuppe und vordere Lippe der Windungen weisen nirgends diese Zellen auf; *Cp* und P_2 wie in Figur 9.

Figur 12, vom untersten Teile des Sulcus centralis, in Figur 15 Block *k*. Die Riesenpyramiden verlieren sich hier in *Ca* in der Mitte und am inneren Teile des Sulcus centralis (*c*). In manchen Schnitten um diese Gegend sieht man nur eine vereinzelte Betzsche Riesenzelle in der caudalen Lippe von *Ca*, die Kuppe dagegen ist ohne solche; in anderen Schnitten liegen sie noch zu kleinen Nestern in der hinteren Lippe von *Ca*. Die Körnerformation (*Lamina granularis interna*) reicht hier über den Fundus von *c* nach vorn und nimmt, wie auch bereits in den vorigen Schnitten, die innere Hälfte der caudalen Lippe von *Ca* ein.

Figur 13 entspricht einem Horizontalschnitt durch das Operculum Rolandi und enthält nirgends mehr den Riesenpyramidentypus. Die Ausdehnung der Körnerschicht ergibt sich aus der Figur selbst.

Damit sind in den gröbsten Umrissen und in allgemeinen Zügen die gegenseitigen Grenzen der beiden in der Regio Rolandica gelegenen und durch den Sulcus centralis geschiedenen anatomischen Centren, wie sie im Rindenquerschnitte hervortreten, bestimmt. Ich möchte nun noch etwas näher auf die unterscheidenden cytoarchitektonischen Merkmale dieser beiden Rindenfelder eingehen, um die Berechtigung einer solchen Abgrenzung strenger zu erweisen. Ich schicke wieder die Resultate meiner Befunde voraus und erläutere dieselben nachher an den beigegebenen Abbildungen.

Die charakteristischen Strukturdifferenzen der beiden Rindentypen im Gyrus centralis anterior und posterior sind in der Hauptsache folgende:

Die unmittelbar vor dem Sulcus centralis gelegene Rinde ist charakterisiert:

1. In der morphologischen Textur, schon bei schwachen Vergrößerungen erkennbar (vgl. Tafel 1 und 2), durch

a) eine ungewöhnliche Breite des Rindenquerschnittes,

b) eine wenig ausgeprägte Schichtung — die einzelnen Zellschichten gehen zumeist ohne Grenze ineinander über, insbesondere vermischen sich miteinander die dritte, vierte und fünfte Schicht; auch die zweite Schicht ist nicht so deutlich wie in anderen Rindengebieten abgrenzbar; eine Schicht oberflächlicher und tiefer großer Pyramidenzellen ist nicht voneinander zu trennen.

c) eine geringere Dichtigkeit der zelligen Elemente.

2. In histologischen Einzelheiten durch

a) das Vorhandensein einer in den tieferen Partien der fünften Schicht befindlichen zusammenhängenden Lage großer Pyramidenzellen, der Betzschen Riesenpyramiden — *Lamina gigantopyramidalis* — (IV. Meynertsche Schicht),

b) das Fehlen der inneren Körnerformation — *Lamina granularis interna* — nirgends innerhalb des genannten Bezirkes findet sich beim Erwachsenen eine als deutliche Gewebsschicht hervortretende Anhäufung von kleinen runden Zellen, wie sie besonders ausgeprägt der Gyrus centralis posterior aufweist, zwischen den oberflächlichen und tiefen Lagen der Pyramidenzellen. In jugendlichem Alter und mehr noch beim Fötus ist eine solche Körnerschicht deutlich vorhanden. Dadurch ist Cajal zu dem Irrtum verführt worden, auch dem Gyrus centralis anterior eine Körnerformation zuzuschreiben.

c) das Fehlen einer deutlichen Anhäufung von Körnern in der Schicht der kleinen Pyramiden (II. Meynerts) — *Lamina granularis externa* —

d) einen allmählichen Übergang der tiefsten Rindenschicht in das Mark — eine scharfe Grenze zwischen *Griseum und Album* ist nicht zu ziehen, da sich die Spindelzellen der VI. Schicht bis tief in das Album hineinerstrecken. Die letztere Schicht (*Lamina multiformis*) besitzt infolgedessen gerade im Gegensatz zum Gyrus centralis posterior eine ungewöhnliche Breite.

Im Gegensatz dazu zeigt die hinter dem Sulcus centralis gelegene Rinde, speziell die frontale Lippe des Gyrus centralis posterior, welche die direkte Fortsetzung des Gyrus centralis anterior im Grunde der Centralfurche bildet, eine Reihe wesentlich verschiedener Merkmale, und zwar:

1. Im morphologischen Bau

a) eine sehr geringe Rindenbreite — dieselbe beträgt nicht viel mehr als die Hälfte der Rindenbreite des Gyrus centralis anterior. Der frontale Umfang des Gyrus centralis posterior, also gerade derjenige Teil, welcher mit zu der motorischen Region gerechnet zu werden pflegte, besitzt, wie wir Oberteiner[1]) gegenüber ausdrücklich hervorheben wollen, mit die geringste Rindenbreite im ganzen Großhirn (Tafel 5 Figur 1),

b) eine schon mit bloßem Auge erkennbare deutliche Ausbildung der Schichtung im Querschnitt

c) eine scharfe Abgrenzung des Griseum vom Album,

d) eine größere Dichtigkeit der zelligen Elemente.

2. In der histologischen Struktur durch

a) das Fehlen von Betzschen Riesenpyramiden,

b) eine als deutliche Gewebsschicht auffallende Lage dicht gedrängter Körner, der *Lamina granularis interna* zwischen den Pyramidenzellen,

c) eine dadurch bedingte Trennung der großen Pyramiden in eine oberflächliche und tiefe Lage (IIIb und Va),

d) eine unter der Schicht der tiefen großen Pyramiden gelegene zellarme Zwischenschicht — Cajal verlegt in dieselbe einen Plexus exogener Faser,

e) eine sehr geringe Breite der sechsten Schicht, Spindelzellenschicht oder *Lamina multiformis*.

[1]) Oberteiner führt in der neuen Auflage seines Lehrbuches als besonderes Kennzeichen beider Centralwindungen an, daß dieselben die größte Rindenbreite des ganzen Großhirns besitzen sollen.

Die erwähnten Differenzen treten deutlich an Tafel 1 bis 9 hervor; Tafel 1, 2 und 3 zeigen die Grenzen und Übergangsgebiete der beiden Rindenformationen, die übrigen Tafeln sollen einzelne Strukturunterschiede veranschaulichen.

Tafel 1 entspricht ungefähr dem in Fig. 6 schematisch dargestellten Schnitte aus dem Lobulus paracentralis. Man erkennt an dem Photogramm schon bei dieser schwachen Vergrößerung die morphologischen Differenzen zwischen der vor und hinter dem Sulcus gelegenen Rinde und kann auch, wie die Schemata zeigen, von der durch den Fundus der Zentralfurche gebildeten ziemlich scharfen Abgrenzung der beiden anatomischen Rindenfelder sich überzeugen. Man sieht ohne weiteres, daß nur die Rinde des Gyrus centralis anterior (*Ca*) Riesenpyramiden enthält, während im Gyrus centralis posterior (*Cp*) nicht eine einzige durch ungewöhnliche Größe auffallende Pyramidenzelle sich findet. Die Ausdehnung der Riesenpyramidenschicht entspricht nur dem hinteren Umfange von *Ca*, genau vom Fundus des Sulcus centralis bis zur Mitte der Kuppe dieser Windung. (Das Gebiet ist durch zwei Pfeile abgegrenzt.) Ferner fällt, abgesehen von dem Vorhandensein resp. Fehlen der Riesenpyramiden, sofort der überaus verschiedene Schichtenbau der beiden Gyri centrales auf; namentlich tritt in dem Photogramm, wie es auch das Schema zeigt, in der hinteren Zentralwindung die dichte Anhäufung kleiner Zellen zu einer zusammenhängenden Gewebsschicht in der Mitte des Rindenquerschnittes, unsere *Lamina granularis interna* (IV. Schicht- oder Körnerformation Meynerts) auf, ferner innerhalb der letzteren die überaus zellarme V. Schicht, *Lamina ganglionaris* (Ganglienschicht von Clarke und Hammarberg), welche ganz frei von Riesenpyramiden ist, im Gegensatz zu *Ca*, und die Schicht des Plexus exogener Fasern Cajals darstellt. In der vorderen Zentralwindung fehlt andererseits in ganzer Ausdehnung, auch in ihrem Labium anterius, sowohl die Meynertsche Körnerformation, *Lamina granularis interna*, wie die zellarme, nach innen von derselben gelegene V. Schicht; es fehlt ferner auch, gerade durch den Mangel einer Körnerschicht bedingt, eine Trennung der großen Pyramidenschicht in eine oberflächliche und tiefe Lage großer Pyramiden, die in *Cp*, besonders auf der Oberfläche der Windung (Tafel 6) sehr deutlich ausgesprochen ist. Dadurch wird im Gyrus centralis posterior eine typische Schichtenbildung des Querschnittes bedingt, während im Gyrus centralis anterior eine solche Schichtung kaum angedeutet ist. Dazu kommt schließlich die größere Breite des Querschnittes von *Ca* im Vergleich zu *Cp*, die geringere Zelldichtigkeit in *Ca* und ferner die scharfe Abgrenzung von Rinde und Mark in *Cp*, welche in *Ca* wiederum fehlt.

Tafel 2, Mikrophotogramm eines Schnittes, ebenfalls aus dem obersten Teil der Zentralwindungen, aber von der lateralen Fläche, seiner Lage nach etwa dem in Fig. 7 abgebildeten entsprechend, läßt den Gegensatz zwischen vorderer und hinterer Zentralwindung noch deutlicher hervortreten. Die Riesenpyramiden heben sich auf diesem Bilde schärfer ab als in Tafel 1 und sind im Gyrus centralis anterior (*Ca*) als eine geschlossene und zusammenhängende Schicht vom Fundus des Sulcus centralis (*c*) bis zum Culmen der Windung (durch die Pfeile angedeutet) unschwer zu erkennen. Der Gyrus centralis posterior (*Cp*) zeigt in ganzer Ausdehnung, sowohl auf der Kuppe wie an seiner vorderen und hinteren Lippe, nicht eine einzige Riesenpyramidenzelle; die V. Schicht, in der im Gyrus centralis anterior diese Zellen stellenweise dichtgedrängt zu einem geschlossenen Streifen zusammenstehen, ist hier zellarm und tritt im Bilde als ein helles Band hervor; außerhalb von ihm, in der IV. Schicht, macht sich die schichtweise Anhäufung kleiner Zellen als dunkler Zellstreifen (*Lamina granularis interna*), der in *Ca* gänzlich fehlt, bemerkbar. Die weiteren morphologischen Unterschiede verhalten sich wie in Tafel 1, es soll nur nochmals hervorgehoben werden, daß auch der vordere Umfang von *Ca* (*Labium anterius Gyri centralis anterioris*), sowie der sich daran anschließende Gyrus frontalis superior, namentlich auch der Fuß des letzteren, in diesem Gehirne keine Riesenpyramidenzellen enthält, und daß andererseits in den genannten Gebieten auch keine Körnerschicht ausgebildet ist.

Tafel 3. Mikrophotogramm eines 10 μ dicken Schnittes, gleichfalls aus dem dorsalen Teile der Zentralwindungen, etwa Textfigur 7 entsprechend, soll speziell die Grenze der beiden Rindenformationen und ihre Übergangszone im Fundus des Sulcus centralis illustrieren. Vor dem Sulcus centralis (links von *c*) findet sich eine ausgesprochene dichte Riesenpyramidenschicht (V*y*), die ziemlich genau an der tiefsten Stelle des Sulcus ihr Ende

findet; der mittlere Teil dieser Rinde weist im übrigen fast gar keine Schichtung auf, besonders sind die Schichten III, IV und V nur künstlich voneinander abzutrennen; eine Schicht oberflächlicher großer Pyramiden (IIIb) ist hier von der Schicht mittlerer Pyramiden (IIIa) nicht zu unterscheiden. Nach dem Grunde der Furche zu tritt allmählich eine Änderung im Bilde des Rindenquerschnittes ein; es bildet sich schon dort, wo noch dichtgedrängte große Betzsche Riesenpyramiden stehen, mehr und mehr eine Körnerlage aus und damit wird auch eine Trennung in weitere Schichten veranlaßt, es treten größere Pyramiden nach außen von der Körnerschicht als einheitliche Gewebslage zum Unterschiede von den mittelgroßen Pyramiden auf. Caudalwärts von der Zentralfurche (rechts von *c*) ist dann eine ausgesprochene Schichtung des Rindenquerschnittes vorhanden; man kann mit Leichtigkeit die Schicht mittelgroßer Pyramiden (IIIb) unterscheiden, die Körnerschicht (IV) hebt sich besonders scharf ab, ebenso nach innen von ihr die Ganglienschicht (V), welche hier sehr zellarm ist und schließlich als innerste Lage die Schicht polymorpher Zellen (VI), hier, im Gegensatz zu *Ca*, sehr schmal und mit scharfem Übergange von der Marksubstanz geschieden. Auch Schicht II ist deutlicher als in *Ca*.

Dieselben Verhältnisse werden in den besonderen Einzelheiten erkennbar aus einem Vergleich von Tafel 3 und 4 mit Tafel 5 und 6.

Tafel 4. Querschnitt (20 μ) der hinteren Lippe des Gyrus centralis anterior in ihrem innersten nächst dem Fundus des Sulcus centralis gelegenen Abschnitte. Der allgemeine Rindenbau stimmt überein mit der in Tafel 3 frontwärts von *c* befindlichen Rinde. Sehr gut ausgeprägt ist, wenigstens auf der linken Hälfte des Bildes, das Ineinanderfließen der Schichten; eine Lamina granularis interna (IV), d. h. eine zu einer kontinuierlichen Gewebslage sich verdichtende Anhäufung kleiner Zellen zwischen den großen Pyramidenzellen fehlt auch hier; die sogenannten Körner sind, soweit solche bei schwacher Vergrößerung überhaupt sichtbar werden, überall ziemlich gleichmäßig in die mittleren Lagen der Rinde zerstreut; erst nach rechts hin in der Nähe des Fundus der Zentralfurche, bildet sich allmählich eine abgrenzbare Körnerschicht aus (die ungefähre Grenze ist durch den Pfeil markiert). Die Anordnung der Riesenpyramidenzellen ist auf dieser Tafel gut zu sehen. Dieselben liegen allerdings, darin kann man den Autoren recht geben (vgl. Tafel 3), in Gruppen von 3—5 Zellen zusammen, sie bilden aber in ihrem Zusammenhange eine wohl ausgebildete Gewebsschicht, die man an dunkel gefärbten Schnitten schon mit bloßem Auge erkennen kann. In manchen Schnitten geht diese nestförmige Anordnung mehr verloren, und die Betzschen Riesenpyramiden sind in einem einreihigen geschlossenen Zellstreifen angeordnet. (An anderer Stelle werden derartige Bilder reproduziert werden.) Überaus klar und deutlich ist diese Gewebslage an fötalen Gehirnen zu sehen; bei zwei von mir untersuchten menschlichen Föten von 8 bezw. $8^1/_2$ Monaten, wo sich die Pyramidenzellen eben zu entwickeln beginnen, heben sich die letzteren nach innen von der in diesem Entwickelungsalter auch in *Ca* noch ganz dichten Körnerschicht als eine dunkle zusammenhängende Lage relativ großer Zellen von den sonst noch durchaus undifferenzierten zelligen Elementen ab; besonders drastisch ist der Unterschied von den großen Pyramiden der oberflächlichen Rindenschichten, welche um diese Zeit im Gyrus centralis anterior noch sehr viel weniger entwickelt sind, (darin muß ich Kölliker widersprechen, welcher allgemein behauptet, die Entwickelung der Pyramidenzellen beginne in den äußersten Rindenlagen)[1]) und auch der Unterschied von den eben sich entwickelnden tiefen Pyramiden der Ganglienschicht in den anderen Gehirnabschnitten, speziell im Gyrus centralis posterior ist sehr auffallend. Damit charakterisieren sich aber die Riesenpyramiden des Gyrus centralis anterior auch histogenetisch als eine besondere Gewebsart, welche schon sehr früh von den Pyramidenzellen der Ganglienschicht sich differenziert.

Sehr drastisch ist der strukturelle Gegensatz zu Tafel 4 in den Tafeln 5 und 6, welche Querschnitte (5 μ) aus den obersten Abschnitten des *Gyrus centralis posterior* darstellen.

Tafel 5, Fig. 1. Schnitt (5 μ) von der vorderen Lippe des Gyrus centralis posterior, nahe dem Sulcus centralis, zeigt im Gegensatz zu Tafel 4 eine gut hervortretende Schichtung, die mittelgroßen Pyramiden (IIIa) heben sich von den großen (IIIb) ab, nach innen vor

[1]) Köllicker, Gewerbelehre II.

den letzteren ist eine zusammenhängende Körnerschicht (IV), darunter die zellarme Ganglienschicht (V) mit vereinzelten großen Pyramiden, welche aber durchaus nichts mit den Riesenpyramiden gemein haben, und zu innerst die schmale Schicht polymorpher oder Spindelzellen (unsere *Lamina multiformis*, VI). In Schicht II stehen dichtere Körner als in *Ca*.

Tafel 5, Figur 2 — hintere Lippe des Gyrus centralis posterior, von einem dem vorigen benachbarten Schnitte (5 μ) — läßt den Gegensatz zum Gyrus centralis anterior noch schärfer hervortreten durch die ungewöhnlich dichte Lage großer oberflächlicher Pyramiden (IIIb), die sich scharf von IIIa, den mittelgroßen Pyramiden, sondert, durch die dichtere Körnerschicht und die darunter gelegene Ganglienschicht mit spärlichen Pyramiden, welche kaum die Größe der oberflächlichen Pyramiden in IIIb erreichen, geschweige denn daß sie nach Größe, Lage und Verteilung mit den Riesenpyramiden in *Ca* verwechselt werden können.

Tafel 6 — Kuppe des Gyrus centralis posterior aus dem nämlichen Schnitte. — Der Rindenquerschnitt ist ganz ähnlich gebaut wie an der hinteren Lippe derselben Windung; von demjenigen der vorderen Lippe unterscheidet er sich durch eine größere Breite, durch eine viel beträchtlichere Entwickelung der großen oberflächlichen Pyramiden (IIIb) und durch eine Scheidung der innersten oder multiformen Schicht in eine dichtere Zellage (VIa), vorwiegend aus dreieckigen Zellen bestehend, und eine lockere aus spindelförmigen Zellen gebildete tiefe Schicht (VIb). Mit dem Bau des Riesenpyramidentypus der vorderen Zentralwindung hat diese Rindenformation gar nichts Gemeinsames. Man vergleiche daraufhin die Kuppe des Gyrus centralis anterior in

Tafel 7. — Oberfläche des Gyrus centralis anterior aus derselben Höhe der Regio Rolandica wie die Schnitte der Tafeln 5 und 6. — Die rechte Hälfte der Tafel weist den charakteristischen Riesenpyramidentypus, wie er sich in der hinteren Lippe von *Ca* durchweg findet, auf; es fehlt jede deutliche Schichtenbildung, nur der Streifen von Riesenpyramidenzellen in der Tiefe der Rinde, der V. Schicht entsprechend, springt in die Augen, eine abgrenzbare IV. Schicht der Körner fehlt, dagegen könnte man hier, aber nur andeutungsweise und keineswegs so charakteristisch wie in *Cp*, eine Lage oberflächlicher großer Pyramiden annehmen; auf der Mitte der Kuppe der Windung, dort, wo eine flache Einsenkung an der Oberfläche angedeutet ist, hört die Schicht der Riesenpyramiden auf und im ganzen vorderen Umfange der Windung ist dieselbe in diesem Gehirne, auch in den ventralen Abschnitten der Regio Rolandica, nirgends mehr vorhanden. Im übrigen aber zeigt die vordere Hälfte des Gyrus centralis anterior denselben cytoarchitektonischen Bau wie die hintere Hälfte. Das Fehlen der Zellschichtung und der Mangel einer Körnerformation ist auf der Abbildung gut erkennbar.

Tafel 8 stellt ebenfalls, aber aus einem anderen Gehirne stammend (M_3), einen Schnitt durch die Kuppe des Gyrus centralis anterior aus dessen dorsalstem Teile dar und soll die von Tafel 7 abweichende Ausdehnung der Riesenpyramiden illustrieren. Die Riesenpyramidenschicht nimmt in diesem Gehirne die ganze gewölbte Oberfläche von *Ca* ein und reicht auch frontalwärts (nach links auf der Abbildung) in die Tiefe der sich anschließenden Furche; es handelt sich hier aber nicht um den wirklichen Sulcus praecentralis, sondern um eine sekundäre Furche, welche nicht gerade selten das oberste Ende der vorderen Zentralwindung in eine hintere und eine vordere Hälfte teilt. In der vorliegenden Abbildung haben wir es also nur mit der Kuppe vom hintersten Teile des Gyrus centralis anterior zu tun, welcher in ganzer Ausdehnung Riesenpyramiden aufweist, die frontal sich anschließende Rinde, also die vordere Hälfte von *Ca*, ist dagegen wieder frei von Betzschen Riesenpyramiden. Im übrigen weist dieser Schnitt denselben Bau auf wie derjenige der Tafel 7 (vom Gehirn M_4).

Tafel 9. Schnitt aus dem caudalsten Teile, dem sogenannten Fuß des Gyrus frontalis superior, wo derselbe in den Gyrus centralis anterior übergeht. Die Rinde besitzt einen mit der vorderen Hälfte des Gyrus centralis anterior übereinstimmenden Zellbau. Man vergleiche Tafel 9 mit der linken Hälfte von Tafel 7, um diese Übereinstimmung ohne weiteres zu sehen. Körnerschicht und Riesenpyramiden fehlen; es ist diejenige Rindenformation, welche Schlapp als motorischen Typus ohne Riesenpyramiden beim Affen beschrieben und für den ganzen übrigen Stirnlappen als typisch angegeben hat.

Aus den vorliegenden Tafeln geht also, um das Ergebnis nochmals kurz zusammenzufassen, hervor, daß im Sulcus centralis zwei in ihrem cytoarchitektonischen Bau (und auch histogenetisch) völlig differente Cortexgebiete zusammenstoßen, welche in ganzer Länge der Regio Rolandica mit Ausnahme der dorsalsten und ventralsten Abschnitte genau im Fundus des Sulcus centralis mit deutlich markierter Grenze ineinander übergehen. Im medialsten Teile des Lobulus paracentralis und gegen das ventrale Ende der Centralfurche rückt die Übergangszone der beiden histologischen Centren mehr frontalwärts und liegt also auf der hinteren Lippe des Gyrus centralis anterior, resp. im Paracentralläppchen auf der dem Sulcus centralis unmittelbar nach vorn angrenzenden Rinde. Am dorsomedialen Ende des Sulcus centralis setzt sich diese Grenze, äußerlich nicht erkennbar und ohne sich an eine Furche zu halten, quer durch die Oberfläche des Lobulus paracentralis bis zum Schnittpunkte mit dem Sulcus callosomarginalis fort, dessen dorsale Rinde sie bis fast zum Grunde der Furche ebenfalls in eine vordere und hintere Hälfte teilt (vgl. Textfigur 2—8). Je mehr lateral ein Sagittalschnitt durch den Paracentrallappen gelegt ist, desto weiter frontalwärts rückt die Grenze auf der dorsalen Lippe des Sulcus callosomarginalis und schließlich findet sie sich auf dem Ramus paracentralis der Furche, auf dessen dorsaler Rinde sie sich allmählich verliert (Fig. 7 und 8).

Die vordere Grenze des vor dem Sulcus centralis gelegenen Rindentypus läßt sich ebenfalls ziemlich scharf bestimmen, wie aus den Textfiguren hervorgeht. Allerdings ist es wahrscheinlich, daß dieselbe erheblichen individuellen Variationen besonders in den obersten Abschnitten unterliegt. Im Lobulus paracentralis nimmt sie an der medialen Oberfläche die Mitte des letzteren ein, rückt dann, je weiter die Schnittfolge lateralwärts geht, nach vorn und gelangt bis nahe an das vordere Ende des Läppchens, nur eine kleine Spitze desselben freilassend (Fig. 4); beim Übergang des Paracentrallappens in den Gyrus centralis anterior hält sich die Grenze ungefähr an die Mitte des Kuppe der Windung (Fig. 5, 6, 7), stellenweise reicht sie bis zur vorderen Lippe (Tafel 8); etwa von der Mitte des mittleren Drittels der Regio Rolandica rückt sie nach hinten und bleibt bis zum ventralen Ende auf der hinteren Lippe des Gyrus centralis anterior (Fig. 10, 11, 12), wo sich die Grenze allmählich verliert und nur schwer zu bestimmen ist.

Das auf diese Weise abgrenzbare histologische Rindenfeld im Gyrus centralis anterior, der sogenannte „*Riesenpyramidentypus*“ ist in Fig. 14 und 15 schematisch auf die mediale und laterale Hemisphärenoberfläche eingetragen. Es umfaßt einen geschlossenen, im Verlauf des Sulcus centralis von oben nach unten sich verjüngenden keilförmigen Rindenstreifen, der seinen dorsalen Anfang auf der medialen Fläche der Hemisphäre nimmt, hier ausschließlich frontal von dem oberen Ende des Sulcus centralis liegt, das vordere Drittel der unteren Lippe und die ganze Mittelpartie des Lobulus paracentralis einschließt und nicht ganz bis zur Spitze des letzteren reicht (Fig. 14); auf der lateralen Fläche bleibt dasselbe ebenfalls ausschließlich auf die vor dem Sulcus centralis gelegene Rinde beschränkt und nimmt in

den obersten Abschnitten des Gyrus centralis anterior nur dessen hintere Hälfte von der Kuppe bis zum Grunde der Centralfurche (nicht aber die vordere Lippe oder gar den Fuß des Gyrus frontalis superior) ein, verschmälert sich ventralwärts mehr und mehr, indem es in dem unteren Drittel sich ausschließlich auf die hintere Lippe des Gyrus centralis anterior einschränkt und hier nahe dem ventralen Ende des Sulcus centralis sich allmählich verliert.

Dieses frontale Rindengebiet, also die unmittelbar vor dem Sulcus centralis gelegene Rinde des Gyrus centralis anterior, ist ausgezeichnet durch einen besonderen cytoarchitektonischen Strukturtypus, den *„Riesenpyramidentypus"*, als dessen wesentlichste Merkmale wir das Vorhandensein einer spezifischen Rindenformation, die Schicht der Riesenpyramiden *(Lamina gigantopyramidalis*, V *γ)*, sowie das Fehlen einer inneren Körnerschicht *(Lamina granularis interna*, IV*)* kennen gelernt haben. Das caudale Gebiet oder die vordere Lippe des Gyrus centralis posterior ist gekennzeichnet (außer durch ungewöhnliche Schmalheit seiner Rinde und andere Unterschiede, die bereits besprochen sind) in der Hauptsache durch eine wohl ausgebildete Körnerschicht und einen zellarmen Rindenstreifen nach innen von derselben, der fünften Schicht entsprechend, sowie das Fehlen aller Riesenpyramiden innerhalb der letzteren.

Mit der Hervorhebung gerade dieser histologischen Eigentümlichkeiten soll keineswegs gesagt sein, daß wir denselben irgend eine besondere und gar eine funktionelle Bedeutung beilegen wollen; wir greifen sie nur heraus, weil sie im Strukturbilde des Rindenquerschnittes die hervorstechendsten und gröbsten sind und weil sie daher für eine auf cytoarchitektonische Differenzen des Rindenquerschnittes gegründete Abgrenzung von Rindenfeldern die bequemsten Anhaltspunkte geben.

Durch diese Ausführungen soll daher auch keineswegs die Frage berührt werden, ob das frontale Gebiet, der Gyrus centralis anterior, „motorisch" und das caudale, der Gyrus centralis posterior, „sensorisch" ist, speziell auch nicht die Frage, ob man es in dem „Riesenpyramidentypus" mit einer motorischen Formation und in der inneren Körnerschicht mit einer sensiblen zu tun hat.

Bedenklich muß uns in dieser Hinsicht die entwickelungsgeschichtliche Tatsache machen, welche schon oben nebenbei erwähnt wurde, daß beim fötalen Menschen und auch noch in den ersten Lebenswochen eine viel größere Übereinstimmung im Bau aller auch der hier in Betracht kommenden Cortexabschnitte sich findet und daß die später sich differenzierenden anatomischen Rindenfelder auf einen einheitlichen Urtypus sich zurückführen lassen. So ist ursprünglich innerhalb beider Centralwindungen eine innere Körnerschicht (IV) überall ziemlich gleichmäßig ausgeprägt, erst mit fortschreitendem Wachstum verliert sich dieselbe in der vor der Centralfurche gelegenen Rinde, indem die Zellen mehr und mehr auseinanderweichen und über die ganzen mittleren Lagen der Rindenbreite (III, IV und V) sich diffus zerstreuen. Ebenso ist auch die äußere Körnerschicht (II) in den früheren Entwickelungsstadien der 8—9 fötalen Monate überall ziemlich gleich stark angelegt und bildet auch in denjenigen Windungsabschnitten, wo sie sich später lockert oder fast ganz

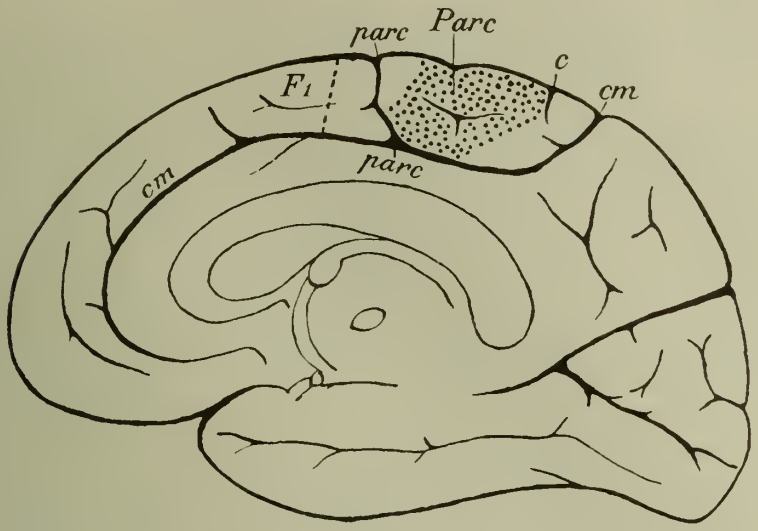

Fig. 14.

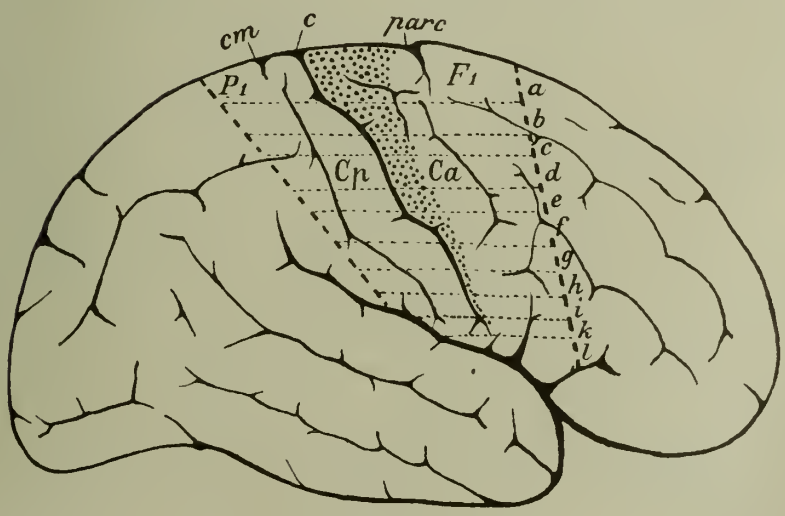

Fig. 15.

Fig. 14. Mediale Oberfläche der rechten Hemisphäre; Ausdehnung des Riesenpyramidentypus im Lobulus paracentralis (*Parc*) durch Punktierung angegeben.

Fig. 15. Laterale Fläche desselben Gehirns; Riesenpyramidentypus im Gyrus centralis anterior. Das in die Schnittserie zerlegte Gebiet um die Regio Rolandica ist durch die beiden stark schraffierten Linien abgegrenzt, die einzelnen makrotomischen Schnittblöcke sind durch leichte Schraffierung und die Buchstaben *a*—*l* angegeben.

verschwindet, wie im Gyrus centralis anterior (vgl. Tafel 8), eine dichte, sich dunkel abhebende Zelllage kleiner undifferenzierter Körner.

Besonders skeptisch bin ich gerade bezüglich der „motorischen" Bedeutung der Riesenpyramiden, welche ja vielfach, wie wir gesehen haben, mit einem gewissen Enthusiasmus verfochten wird, durch eine neuerliche Beobachtung geworden, die ich kurz mitteilen möchte. Ich hatte durch die Freundlichkeit von Herrn Professor F. Krause Gelegenheit, ein bei einem Falle von Jacksonscher Epilepsie exzidiertes Rindenstück der vorderen Centralwindung, von dem aus isolierte Zuckungen einzelner Finger und der Hand faradisch auszulösen gewesen waren und das als Ausgangspunkt der epileptischen Insulte betrachtet wurde, histologisch zu untersuchen; ich zerlegte dasselbe, speziell im Hinblick auf die Behauptung von Lewis und Clarke, daß sich die Riesenpyramiden in Gruppen entsprechend den motorischen Centren einzelner Glieder angeordnet finden, in eine lückenlose Schnittserie. Zu meinem größten Erstaunen fand ich innerhalb dieses ganzen, etwa 1—2 Quadratcentimeter großen Gebietes, das nach der elektrischen Reizung den Focus für Finger und Hand einschließen mußte, nicht eine einzige Riesenpyramide oder auch nur eine größere Pyramidenzelle; die Rinde selbst ist in dieser Region überhaupt nicht mehr in ihrer normalen Struktur vorhanden, die Zellen stehen ohne die charakteristische schicht- und säulenförmige Anordnung unregelmäßig durcheinander und sind von derben Narbenzügen auseinandergedrängt; im einzelnen sind sie hochgradig pathologisch verändert. (Auf Einzelheiten will ich nicht eingehen.)

Ich konnte also in diesem Falle trotz der erhaltenen elektrischen Erregbarkeit der Rinde, einer zweifellos motorischen Funktion, und trotz der vorher vorhandenen Funktionsfähigkeit der betreffenden Gliedmaßen jene als spezifisch „motorisch" angesprochenen histologischen Elemente, die Riesenpyramiden oder die „Nervenzellen motorischer Zellart", wie sie Kolmer nach Nissl nennt, in der Hirnrinde nicht mehr auffinden. Funktionsfähigkeit, d. h. willkürliche Beweglichkeit und grobe motorische Kraft der Finger und Hand, sowie die Auslösung von Zuckungen dieser Glieder durch faradische Reizung des Rindencentrums stehen also hier zweifellos nicht in Abhängigkeit von dem Vorhandensein von Riesenpyramiden innerhalb jenes durch elektrische Reizung bestimmten corticalen Centrums.

Diese und ähnliche Überlegungen mahnen uns in der physiologischen Verwertung anatomischer Tatsachen, mögen dieselben auch noch so verführerisch sein, zur äußersten Reserve. Und obwohl die von mir oben gegebene Abgrenzung des als Riesenpyramidentypus bezeichneten anatomischen Rindenfeldes der Regio Rolandica sich in auffallender Weise und weit vollständiger als die Darstellung früherer Autoren mit den in jüngster Zeit, namentlich von Grünbaum und Sherrington festgestellten Grenzen des physiologischen motorischen Centrums deckt, so möchte ich doch nicht so weit gehen, zu behaupten, daß dieses histologische Rindenfeld das corticale Organ der motorischen Funktionen sei.

Gleichwohl muß es eine erste Aufgabe der Hirnforschung bleiben, weitere solche anatomische Centren, auch cytogenetisch und vergleichend anatomisch aufzufinden und ihre Grenzen genau zu bestimmen. Mit jedem neuen Centrum

werden wir dann dem schon vor 30 Jahren von Meynert aufgestellten Desiderate, der Schaffung einer Organologie der Großhirnoberfläche näher kommen.

Tafelerklärung.

(Sämtliche Tafeln sind Mikrophotogramme, auf Kollodiumemulsionsplatten mit Planaren von C. Zeiss aufgenommen und durch Lichtdruck reproduziert.)

In allen Tafeln bedeutet die Bezeichnung:

c = Sulcus centralis, *c m* = Sulcus callosomarginalis, *parc* = Ramus paracentralis sulci callosomarginalis, *asc* = Ramus ascendens sulci callosomarginalis, *prc* = Sulcus praecentralis, *pc* = Sulcus postcentralis, *Ca* = Gyrus centralis anterior, *Cp* = Gyrus centralis posterior, *Parc* = Lobulus paracentralis.

Die Schichten des Rindenquerschnittes sind von außen nach innen mit den fortlaufenden Ziffern I—VI bezeichnet und zwar bedeutet:

I: *Lamina zonalis* = Molekulärschicht der Autoren.

II: *Lamina granularis externa* = äußere Körnerschicht oder kleine Pyramiden.

III: *Lamina pyramidalis* = Schicht der Pyramidenzellen, mit den beiden Unterabteilungen:

IIIa: *Lamina mediopyramidalis* = Schicht der mittleren Pyramiden,

IIIb: *Lamina magnopyramidalis* = Schicht der oberflächlichen großen Pyramiden.

IV: *Lamina granularis interna* = innere Körnerschicht.

V: *Lamina ganglionaris* = Ganglienschicht nach Hammarberg und Lewis, nach früheren Autoren: „tiefe große Pyramiden".

Vγ: *Lamina gigantopyramidalis* = Riesenpyramidenschicht, nur im Gyrus centralis anterior und im Lobulus paracentralis.

VI: *Lamina multiformis* = Schicht der polymorphen oder Spindelzellen, in manchen Windungen mit den zwei Abteilungen:

VIa: *Lamina triangularis* = Schicht der dreieckigen Zellen,

VIb: *Lamina fusiformis* = Schicht der eigentlichen Spindelzellen.

Tafel 1: Übersicht eines Flachschnittes oder Sagittalschnittes durch den Lobulus paracentralis mit dem obersten Teil von *Ca* und *Cp*. Die Ausdehnung der Riesenpyramidenschicht innerhalb der Rinde von *Ca* ist durch zwei Pfeile angegeben. Schnittdicke 20 μ, Vergrößerung 16.

Tafel 2: Übersicht eines Querschnittes durch den obersten Teil der lateralen Fläche der Regio Rolandica mit quergetroffener Rinde von *Ca* u. *Cp*. Schnittdicke 10 μ, Vergr. $13^1/_2$.

Tafel 3: Fundus des Sulcus centralis (*c*) mit Übergang von *Ca* in *Cp*; Übergangstypus der Rinde im Fundus. 20 μ, Vergrößerung 53.

Tafel 4: Labium posterius von *Ca* vom oberen Drittel der Regio Rolandica; Querschnitt des innersten Teiles aus der Nähe des Fundus der Centralfurche. Bei ↑ beginnt der Übergangstypus von *Ca* zu *Cp*. 20 μ, Vergrößerung 45.

Tafel 5 Figur 1: Labium anterius von *Cp* aus der Tiefe der Centralfurche, nahe dem Übergang in *Ca*. Dieselbe Gegend wie Tafel 4. 5 μ, Vergrößerung $66^1/_2$.

Tafel 5 Figur 2: Labium posterius von *Cp*, wie Figur 1. 5 μ, Vergrößerung $66^1/_2$.

Tafel 6: Oberfläche (Culmen) von *Cp*; wie Figur 1 und 2 der Tafel 5. Vergrößerung $66^1/_2$.

Tafel 7: Oberfläche (Culmen) von *Ca* aus dem obersten Drittel der Regio Rolandica. Übergang des Riesenpyramidentypus in den Typus des Stirnlappens ohne Riesenpyramiden; die letzten Riesenpyramiden reichen bis in die Mitte der Kuppe der Windung, weiter frontabwärts, nach links hin, sind keine Riesenpyramiden mehr vorhanden. 10 μ, Vergrößerung 45.

Tafel 8: Schnitt durch dieselbe Stelle eines anderen Gehirnes wie Tafel 7. Die Riesenpyramiden nehmen hier die ganze Kuppe des vorliegenden Windungsabschnittes ein und reichen auf die vordere Lippe der Windung (vgl. Text Seite 102). Vergr. $66^1/_2$..

Tafel 9: Oberfläche des Gyrus frontalis superior, caudalster Teil an den Gyrus centralis anterior angrenzend. 10 μ, Vergrößerung 53.



Lichtdruck von Albert Frisch, Berlin W.

ROYAL COLLEGE OF SURGEONS OF ENGLAND
LIBRARY

Lichtdruck von Albert Frisch, Berlin W.

OF ENGLAND
LIBRARY

VI.
V, 7
III. IV. V.
II.
I.

I.
II.
III a.
IIIb.
IV.
V a.
V b.
VI.

SURGEONS OF
LIBRARY

LIBRARY

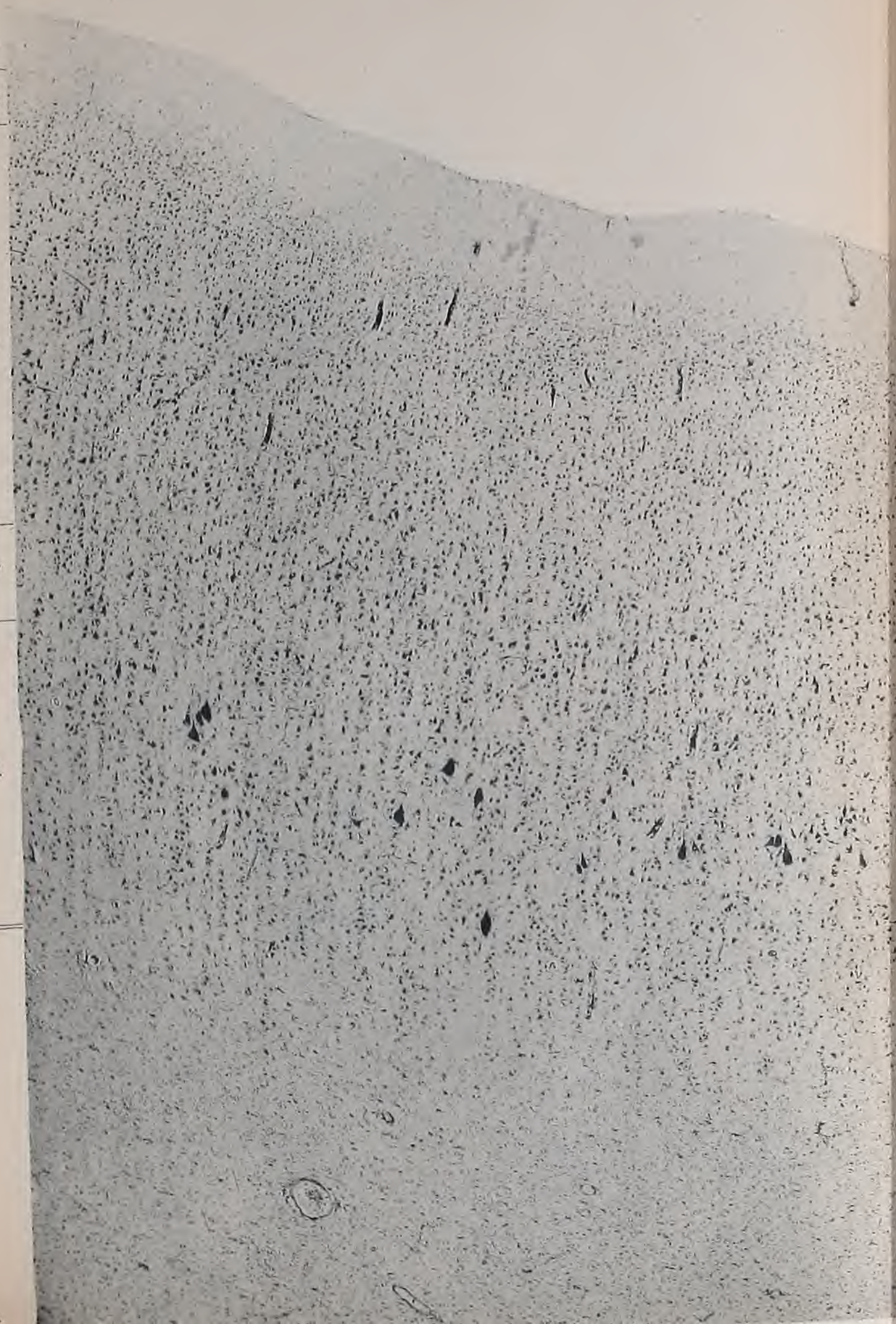

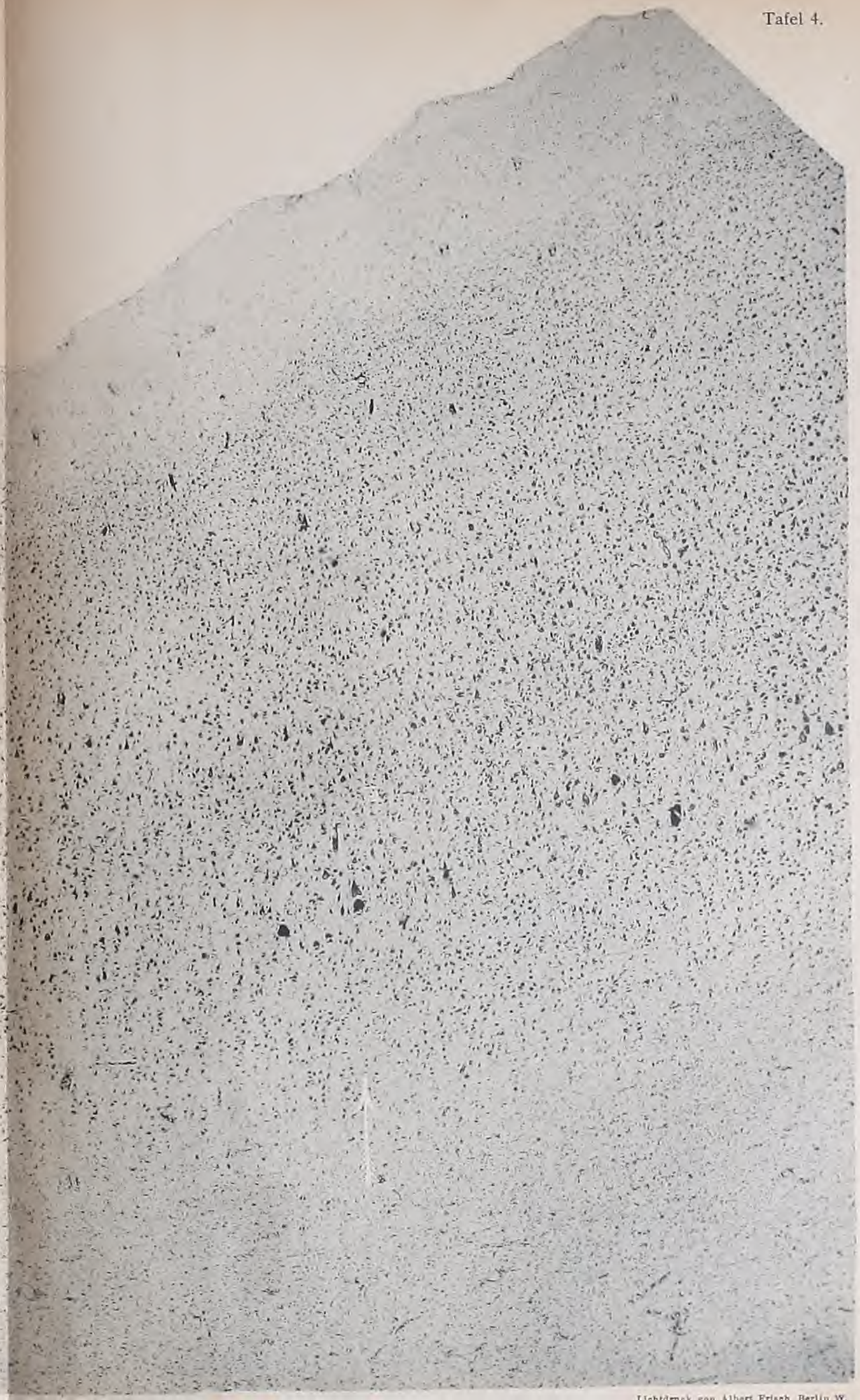

Lichtdruck von Albert Frisch, Berlin W.

ROYAL COLLEGE OF SURGEONS OF ENGLAND
2 OCT 35
LIBRARY

COLLEGE OF SURGEONS
2 OCT 35



2



Lichtdruck von Albert Frisch, Berlin W.

1

Lichtdruck von Albert Frisch, Berlin W.

BANK OF ENGLAND
LIBRARY

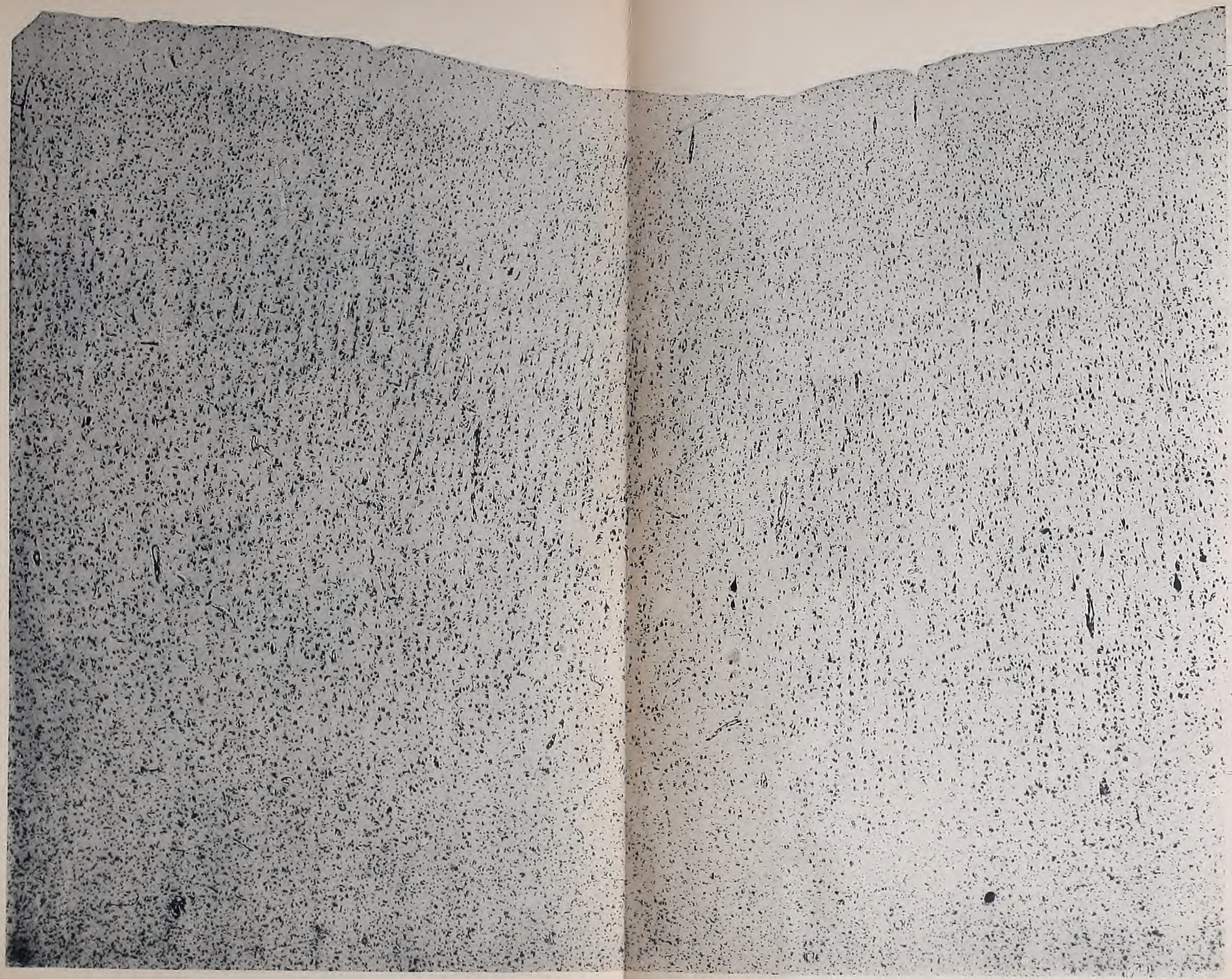

Lichtdruck von Albert Frisch, Berlin W.

ROYAL COLLEGE OF SURGEONS OF ENGLAND
-2 OCT 35

ROYAL COLLEGE OF SURGEONS OF ENGLAND
-2 OCT 35



Lichtdruck von Albert Frisch, Berlin W.

- 2 OCT 35
LIBRARY



Lichtdruck von Albert Frisch, Berlin W.

LIBRARY